日 本 核 医 学 会
2022 年（第 19 回）核医学専門医試験問題

2022 年（第 19 回）核医学専門医試験は、2022 年（令和 4 年）6 月 26 日（日）に下記の要領で行われました。ここに、試験問題（原文のまま）を掲載いたします。なお、受験者は 68 名で、63 名が合格しました。

2023 年 7 月 2 日（日）実施予定の 2023 年（第 20 回）核医学専門医試験も、多数受験されるようお願いいたします。

一般社団法人　日本核医学会
教育・専門医審査委員会
委員長　橋　本　　順

試験期日　2022 年（令和 4 年）6 月 26 日（日）

試験会場　日本教育会館 8 階　第一会議室（口頭）、第二会議室（筆記）

試験内容　核医学　筆記試験 60 題、口頭試験 2 題（大問 8 題から 2 題選択）

試験方法　筆答（マークシート）、口答

核医学専門医試験問題の領域

1. 放射線物理・測定原理の基礎知識
   （1）放射性核種に関する知識
   （2）核医学測定機器に関する知識（機器の精度管理を含む）
   （3）画像構築・データ解析法に関する基礎知識

2. 放射性医薬品の基礎知識（製造、集積機序、体内動態、代謝）

3. 放射性医薬品の安全取扱

4. 核医学診療に伴う線量計算（MIRD 法）に関する知識

5. 放射線関連法規についての知識

6. 核医学検査の実践に必要な基礎知識
   （1）放射性医薬品の選択
   （2）適応疾患と検査法の実際
   （3）正常像と読影法

7. 核医学内用療法の実践に必要な基礎知識
   （1）原理と放射性医薬品
   （2）適応疾患と治療法の実際
   （3）治療効果と副作用

8. 脳神経核医学
   （1）脳神経核医学に関連する神経放射線学を含めた脳神経系の解剖と脳循環・代謝などの生理学の基礎知識
   （2）放射性医薬品の集積原理と適応
   （3）脳負荷試験（薬剤、賦活試験、他）
   （4）定量的測定法と画像解析法
   （5）脳核医学イメージングの読影
   （6）脳血管障害、脳腫瘍、神経変性疾患、てんかん、水頭症等、主な疾患の病態生理と臨床

9. 循環器核医学
   （1）循環器核医学に関連する心血管系の解剖と生理学の基礎知識
   （2）放射性医薬品の集積原理と適応
   （3）心臓負荷試験（運動、薬剤、他）
   （4）データ収集法と画像解析法
   （5）心臓核医学イメージングの読影
   （6）虚血性心疾患、心筋症、弁膜症、先天性心疾患、不整脈、等、主な疾患の病態生理と臨床
   （7）末梢循環障害における核医学イメージングの読影
   （8）その他循環器疾患に関連する核医学イメージングの読影

10. 腫瘍核医学・一般核医学
   （1）腫瘍核医学に関連する腫瘍の病理・病態生理・腫瘍免疫・腫瘍関連抗原の基礎知識
   （2）放射性医薬品の集積原理と適応
   （3）データ収集法と画像解析法
   （4）腫瘍核医学イメージングの読影
   （5）核医学内用療法の実践
   （6）以下の各臓器・組織の病態と機能に関する基礎知識および関連する核医学検査の基礎と臨床（放射性医薬品、データ収集法と画像解析、読影）
      1）呼吸器系
      2）消化器・泌尿器・生殖器系
      3）骨・関節・軟部組織・炎症系
      4）内分泌・血液造血器・リンパ系

第 19 回核医学専門医試験問題（筆記）

注：症例問題の図は設問中に別紙と表記し、
後ろにまとめて掲載してあります。

01. 放射性物質の放射能について誤っているのはどれか。1 つ選べ。
- a. 1 ベクレルは 1 秒間あたりの壊変数である。
- b. 放射能は放射性核種の原子数に比例する。
- c. 1 秒あたりの壊変数は統計的ゆらぎをもつ。
- d. 10 半減期後の放射能は約 10,000 分の 1 になる。
- e. 放射能の量はドーズキャリブレータで測定できる。

02. 核種と物理学的半減期の組合せで誤っているのはどれか。 1 つ選べ。
- a. ^{11}C ――― 約 20 分
- b. ^{13}N ――― 約 5 分
- c. ^{15}O ――― 約 2 分
- d. ^{67}Ga ――― 約 78 時間
- e. ^{68}Ga ――― 約 68 分

03. ウェル型シンチレーションカウンタを用いる試料測定について正しいのはどれか。1 つ選べ。
- a. ^{3}H などのベータ線放出核種を測定する。
- b. 測定された計数率にバックグラウンドの計数率を加えて試料の計数率とする。
- c. 測定時間が一定ならば統計誤差は計数率にかかわらず一定である。
- d. 測定時間を長くすると統計誤差は小さくなる。
- e. 数え落としは計数率の低い試料で問題になる。

04. PET について誤っているのはどれか。1 つ選べ。
- a. 消滅放射線の角度揺動は空間分解能を制限する要因である。
- b. 陽電子の飛程が長い核種で得られる画像の空間分解能は高い。
- c. エネルギーウインドウを狭くすることで散乱同時計数を減少させることができる。
- d. 偶発同時計数率は同時計数の時間窓に比例する。
- e. 検出器リング径が大きくなると感度が低下する。

05. ガンマカメラについて誤っているのはどれか。1 つ選べ。
- a. 総合空間分解能の単位は mm である。
- b. 総合感度の単位は（counts/sec）/MBq である。
- c. 総合空間分解能はコリメータの幾何学的分解能に等しい。
- d. 総合感度はコリメータを装着した状態で測定する。
- e. 総合空間分解能はラインソースの半値幅（FWHM）で表される。

06. SPECT 画像処理に関する組み合わせで正しいのはどれか。1 つ選べ。
- a. Butterworth フィルタ ―― 鋭化処理
- b. Ram-Lak フィルタ ――― 低周波雑音の除去
- c. Chang 法 ――――――― 部分容積効果の軽減
- d. OSEM 法 ――――――― 平滑化処理
- e. TEW 法 ――――――― 散乱線補正

07. ^{18}F-FDG に関して正しいのはどれか。1 つ選べ。
- a. ^{18}F の物理学的半減期は 90 分である。
- b. ^{18}F はジェネレータにより産生される。

c. 主に腎臓で代謝され体外へ排泄される。
d. 細胞内に取り込まれた後、リン酸化を受ける。
e. PET 装置は、^{18}F が放出するポジトロンを検出する。

08. バセドウ病の ^{131}I 内用療法のため甲状腺における有効半減期を求めたところ、6 日であった。この場合の甲状腺における ^{131}I の生物学的半減期は何日か。1 つ選べ。
a. 4 日
b. 8 日
c. 12 日
d. 16 日
e. 24 日

09. ルテチウムオキソドトレオチド（^{177}Lu）注射液（ルタテラ静注）について、誤っているのはどれか。1 つ選べ。
a. アミノ酸輸液を併用する。
b. 物理的半減期は約 6.6 日である。
c. 腎尿路経路により速やかに尿中排泄される。
d. ^{177}Lu の α 線により腫瘍増殖抑制作用を示す。
e. ソマトスタチン受容体陽性の神経内分泌腫瘍の治療に用いられる。

10. ^{123}I-ioflupane に関する次の記述のうち、誤っているのはどれか。1 つ選べ。
a. 主に尿中排泄される。
b. 製剤にエタノールが含まれる。
c. ドパミントランスポーターに対して親和性を有する。
d. 選択的セロトニン再取り込み阻害薬との併用に注意を要する。
e. 甲状腺ブロックが必須である。

11. アミロイド β イメージング剤に関する次の記述のうち、正しいのはどれか。1 つ選べ。
a. 抗体を放射性同位元素で標識した製剤である。
b. 正常部位からのクリアランスが速いことが望まれる。
c. 脳へ取り込まれた後、神経細胞の受容体に結合する。
d. ^{18}F-flutemetamol は、脳内で代謝物となり蓄積する。
e. トランスポーターを介して血液脳関門を通過する。

12. 標識キット方式による放射性医薬品（^{99m}Tc）の調製に関する次の記述のうち、正しいのはどれか。1 つ選べ。
a. 市販の標識化合物調製用キットは放射性核種を含まないため有効期限がない。
b. 標識化合物調製用キットは標識操作を行う前に、あらかじめ室温に戻しておく。
c. 市販の標識化合物調製用キットは、放射性医薬品の種類に関わらず、共通の操作で調製できる。
d. ^{99m}Tc 標識放射性医薬品にパーテクネテイト以外の不純物を含むことはない。
e. 調製後の放射能量が不足する場合、過テクネチウム酸ナトリウム注射液を追加する。

13. 次の核種のうち、通常サイクロトロンで製造されるものはどれか。1 つ選べ。
a. ^{90}Y
b. ^{99}Mo
c. ^{125}I
d. ^{131}I
e. ^{201}Tl

14. 放射性医薬品とその集積に関連する語句の組み合わせとして正しいものはどれか。1 つ選べ。

a. ^{99m}Tc-ECD ――― 加水分解
b. ^{99m}Tc-GSA ――― グルタチオン抱合
c. ^{123}I-BMIPP――― 心筋交感神経受容体
d. ^{123}I-IMP ――― ベンゾジアゼピン受容体
e. ^{123}I-MIBG ――― 交感神経受容体

15. 放射性医薬品の安全取扱と被ばく防止に関する以下の記述について、正しいのはどれか。1 つ選べ。

a. ^{123}I の γ 線は透過力が強いので外部被ばくを生じない。
b. 手指等の皮膚が RI で汚染された場合には、皮膚を剥離して除染する。
c. 汚染の広がりを防ぐため、注射室の床は液体が浸み込みやすい素材とする。
d. ^{90}Y の β^- 線による制動放射線の発生を防ぐため、最初に鉛板で遮へいする。
e. バイアルに入った放射性医薬品を分注する際には、バイアルを転倒させない。

16. 放射性医薬品の安全取り扱いや品質管理について、誤っているのはどれか。1 つ選べ。

a. 純度試験として化学形が異なるものの混入について試験する。
b. 放射性医薬品基準は、放射性医薬品の品質規格に関する公定書である。
c. 確認試験では放出放射線のエネルギーに基づいて医薬品に含まれる放射性核種を確認する。
d. ガス製剤を使用する場合は、作業室への拡散による医療従事者の内部被ばくにも注意する。
e. 院内製造された ^{18}F-FDG は、無菌試験の結果を確認した後に、患者への投与を行う。

17. 電離放射線障害防止規則第二章第五条に規定されている、放射線業務従事者の眼の水晶体の等価線量限度について、正しい記載はどれか。1 つ選べ。

a. 3 年間について 60 mSv かつ 1 年間につき 50 mSv を超えない。
b. 3 年間について 90 mSv かつ 1 年間につき 30 mSv を超えない。
c. 5 年間について 100 mSv かつ 1 年間につき 20 mSv を超えない。
d. 5 年間について 100 mSv かつ 1 年間につき 50 mSv を超えない。
e. 5 年間について 150 mSv かつ 1 年間につき 100 mSv を超えない。

18. MIRD 法について正しいのはどれか。1 つ選べ。

a. γ 線による影響は評価できない。
b. 放射性医薬品による外部被ばく線量の計算に用いる。
c. 臓器からの洗い出しを考慮するため臓器血流値が必要である。
d. 臓器内の不均一な放射能分布を考慮した数理モデルが用いられている。
e. 臓器の大きさ、形状、位置などがあらかじめ仮定されたモデルを用いる。

19. ^{177}Lu-DOTATATE 治療について誤っているのはどれか。1 つ選べ。

a. 関連学会が作成した実施要綱により実施する。
b. 一回の投与量は 7.4 GBq である。
c. 8 週間隔で最大 4 回まで投与する。
d. 特別措置病室入室の隣室の実効線量を 1 週間につき 1 mSv 以下とする。
e. 退出基準は患者体表面から 1 メートル離れた点の 1 センチメートル線量当量率で 18 μSv/h 以下である。

20. 次のうち正しいのはどれか。1 つ選べ。

a. ^{223}Ra の表面密度限度 ――――――――――― 40 Bq/cm^2
b. 女子の実効線量限度 ――――――――――― 3 月間 5 mSv
c. 水晶体の等価線量限度 ――――――――――― 1 年間 150 mSv
d. 実効線量限度 ――――――――――― 5 年間 100 mSv かつ 1 年間 20 mSv

e. 妊娠中である女子の腹部表面の等価線量限度 ― 1 mSv（妊娠の事実を知ったときから出産までの間）

21. 核医学診療に関する安全管理について正しいのはどれか。1 つ選べ。
a. 等価線量は各臓器の実効線量から算出する。
b. 皮膚の等価線量限度は年間 500 mSv である。
c. 診断参考レベルでは医療被ばくの許容上限値が定められている。
d. 管理区域内の空気中の RI 濃度限度は平均濃度で判断してはならない。
e. 人が常時立ち入る場合では 1 センチメートル線量当量が 1.3 mSv/ 週を超えないようにする。

22. 脳核医学検査について、誤っているのはどれか。1 つ選べ。
a. ^{123}I-IMP による脳血流検査では、静脈内投与後、経時的に脳内の集積の分布が変化する。
b. ^{99m}Tc-ECD による脳血流検査では、静脈内投与 5 分後以降に SPECT 撮像を行う。
c. ^{123}I-ioflupane によるドパミントランスポーターの検査では、静脈内投与 24 時間後に SPECT 撮像を行う。
d. ^{123}I-iomazenil による SPECT 検査は、外科的治療が考慮される部分てんかん患者におけるてんかん焦点の診断に用いられる。
e. ^{123}I-IMP を用いた ARG 法による脳血流量の定量測定では、1 回の動脈採血により血中の入力関数を推定する。

23. 放射性医薬品と、それを用いた SPECT 検査が有用な疾患の組み合わせに関して、誤っているものはどれか。1 つ選べ。
a. ^{99m}Tc-ECD ―――― てんかん（発作誘発時）
b. ^{99m}Tc-HMPAO ―― 脳梗塞
c. ^{123}I-IMP ―――― アルツハイマー病
d. ^{123}I-iomazenil――― 悪性黒色腫
e. ^{123}I-ioflupane ――― パーキンソン病

24. ^{123}I-ioflupane が集積する組み合わせとして、正しいものはどれか。1 つ選べ。
a. ドパミントランスポーターとセロトニントランスポーター
b. ドパミントランスポーターとドパミン D1 受容体
c. ドパミントランスポーターとドパミン D2 受容体
d. ドパミン D2 受容体とセロトニン 2A 受容体
e. ベンゾジアゼピン受容体とセロトニン 1A 受容体

25. 脳槽（脳脊髄液腔）シンチグラフィの検査方法において、以下のうち、誤っているのはどれか。1 つ選べ。
a. 腰椎穿刺部位より ^{111}In-DTPA を緩徐に脊髄腔へ投与した。
b. 脊髄腔へ投与後、投与部位の撮像を行い、投与部位の漏出の有無を確認した。
c. 髄液漏が疑われるため、初回撮像を放射性医薬品投与 24 時間後とした。
d. 髄液鼻漏が疑われるため、綿球で鼻栓を作成し、鼻栓のカウントを測定した。
e. 正常圧水頭症が疑われるため、脳室へのトレーサー逆流の有無を確認した。

26. アミロイド PET 検査についての次の記述のうち、誤っているのはどれか。1 つ選べ。
a. 陰性所見ではアルツハイマー型認知症の可能性は低い。
b. アルツハイマー型認知症の重症度の判定は適切な使用である。
c. 診療への適用では陽性か陰性かという定性判定のみが行われる。
d. 臨床症状が非定型的で確定診断を要する認知症症例の検査実施は適切である。
e. アミロイド PET では薬剤ごとに責任企業による読影トレーニングが必要となる。

27. 心筋血流 SPECT では心臓の軸に沿った短軸、長軸断層像で表示をする。垂直長軸断層像（vertical long-axis）を別紙 No. 27 に示す。次にあげる領域のなかでこの断層像では読影が困難な部位はどこか。1 つ選べ。
   a. 前壁
   b. 下壁
   c. 後壁
   d. 中隔
   e. 心尖部

28. ^{123}I-BMIPP 心筋シンチグラフィについて、正しいのはどれか。1 つ選べ。
   a. 検査前にカフェインの摂取を制限する。
   b. ^{201}Tl との同時収集は不可能である。
   c. 冠動脈攣縮のある領域では ^{123}I-BMIPP は正常でも ^{201}Tl-SPECT では欠損を呈する場合が多い。
   d. たこつぼ型心筋症の回復期で心尖部において ^{201}Tl-SPECT で観察される血流改善と比較し ^{123}I-BMIPP 集積異常は遷延する。
   e. 急性期心筋梗塞において ^{123}I-BMIPP 集積を認めない領域では心筋バイアビリティはない。

29. 心筋血流評価における SPECT と MRI の比較で正しいものはどれか。1 つ選べ。
   a. 双方ともダイナミック収集が必要である。
   b. 時間分解能は MRI よりも SPECT の方が高い。
   c. 腎機能低下がある症例に不向きなのは SPECT である。
   d. 放射性医薬品および造影剤は双方とも心筋細胞に摂取される。
   e. 薬剤負荷を負荷室で行うことができるのは SPECT のみである。

30. 心筋血流検査に用いられる以下の放射性医薬品のうち、初回循環抽出率（first pass extraction fraction）が最も高いものはどれか。1 つ選べ。
   a. ^{13}N-ammonia
   b. ^{15}O-H_2O
   c. ^{99m}Tc-MIBI
   d. ^{99m}Tc-tetrofosmin
   e. ^{201}TlCl

31. 負荷心筋血流 SPECT について、正しい記述はどれか。1 つ選べ。
   a. 安静時と比べた冠血流増加比は、運動負荷の方がアデノシン負荷より高い。
   b. 被ばく量低減の観点から、小児に対する心筋血流検査には ^{99m}Tc 標識製剤より ^{201}TlCl を用いる方が望ましい。
   c. ^{201}Tl 心筋 SPECT の方が、^{99m}Tc 標識製剤よりも胆嚢への高集積によるアーチファクトの頻度は高い。
   d. 左室心筋の下壁に認められる減弱によるアーチファクトは、^{201}TlCl の方が ^{99m}Tc 標識製剤よりも顕著である。
   e. 心電図同期心筋 SPECT の心機能解析において、small heart の症例では左室駆出率を過小評価する。

32. ^{18}F-FDG-PET 検査で集積の低い腫瘍はどれか。1 つ選べ。
   a. 舌癌
   b. 肺小細胞癌
   c. 肝内胆管癌
   d. 腎細胞癌
   e. びまん性大細胞型 B 細胞性リンパ腫

33. 放射性医薬品投与から撮像開始までの時間が最も長い検査はどれか。1 つ選べ。
   a. ^{18}F-FDG-PET
   b. 骨シンチグラフィ
   c. ガリウムシンチグラフィ
   d. 副腎皮質シンチグラフィ
   e. ソマトスタチン受容体シンチグラフィ

34. ガリウムシンチグラフィで生理的な描出部位ではないものはどれか。1 つ選べ。
   a. 肝臓
   b. 膵臓
   c. 大腸
   d. 涙腺
   e. 授乳中の乳腺

35. 2022 年 1 月の時点の保険診療の規定に基づいて、放射性医薬品と診療報酬が認められる疾患の組み合わせとして誤っているものはどれか。1 つ選べ。
   a. ^{18}F-FDG ―――――― 上部消化管内視鏡検査で深達度が粘膜下層までと診断された胃癌
   b. ^{18}F-FDG ―――――― 縦隔リンパ節の生検で診断され、完全房室ブロックを伴うサルコイドーシス
   c. ^{99m}Tc-pyrophosphate ―― 遺伝性の心アミロイドーシス
   d. ^{111}In-pentetreotide ――― 血清ガストリン異常高値を示す膵腫瘍
   e. ^{123}I-MIBG ―――――― 臨床的に疑われるパーキンソン病

36. ^{99m}Tc-MAA を用いた肺血流シンチグラフィで、右左シャントを示す最も確実な集積部位はどれか。1 つ選べ。
   a. 脳
   b. 耳下腺
   c. 甲状腺
   d. 胃
   e. 腎

37. 慢性血栓塞栓性肺高血圧症の肺換気・血流シンチグラフィについて誤っているのはどれか。1 つ選べ。
   a. 換気分布が異常を示す。
   b. 区域性（segmental）血流欠損を示す。
   c. 肺動脈性肺高血圧との鑑別に有用である。
   d. 末梢側の病変の診断には、造影 CT よりも有用性が高い。
   e. 血栓溶解療法または抗凝固療法施行後 6 か月以上所見が変化しない。

38. 腎盂尿管移行部狭窄の手術適応を決める際、腎動態シンチグラフィで負荷に用いる薬剤はどれか。1 つ選べ。
   a. アデノシン
   b. フロセミド
   c. カプトプリル
   d. アセタゾラミド
   e. パラアミノ馬尿酸

39. 成人における標準的な投与放射能量が最も多い検査はどれか。1 つ選べ。
   a. ^{99m}Tc-GSA を用いた肝機能シンチグラフィ
   b. ^{99m}Tc-PMT を用いた肝胆道シンチグラフィ

c. ^{99m}Tc- スズコロイドを用いた肝シンチグラフィ
d. $^{99m}TcO_4^-$を用いた異所性胃粘膜シンチグラフィ
e. ^{99m}Tc-HSA-D を用いた消化管出血シンチグラフィ

40. 骨シンチグラフィの正常像において、集積強度に男女差がみられることが多い部位として正しいものはどれか。1 つ選べ。
a. 頭蓋骨
b. 肋骨
c. 腰椎
d. 骨盤骨
e. 大腿骨

41. 不明熱で炎症源精査の目的でガリウムシンチグラフィを施行した（別紙 No. 41）。最も考えられる疾患はどれか。1 つ選べ。
a. 急性肝炎
b. 間質性腎炎
c. 間質性肺炎
d. 急性胆嚢炎
e. 大腸憩室炎

42. $^{111}InCl_3$ を用いた骨髄シンチグラフィについて、誤っているのはどれか。1 つ選べ。
a. 骨髄中の赤芽球に取り込まれる。
b. 正常でも肝臓に集積する。
c. 放射性医薬品投与 48 時間後に撮像を開始する。
d. 小児では正常でも末梢骨髄の集積が認められる。
e. 造血能が亢進すると central marrow failure が認められる。

43. 70 歳代、男性。3 年前から右手の使いづらさを自覚しはじめ、徐々に右足の引きずりも強くなってきている。その後、認知機能の低下が出現し、1 年前に妻と死別してからは抑うつ傾向となった。家族からは睡眠中に寝言を言いながら手足をバタバタさせることがあるとの訴えがある。この患者に関する記載として誤っているのはどれか。1 つ選べ。
a. 脳血流 SPECT にて前頭葉の血流低下が見られる。
b. 本疾患の症状として便秘や嗅覚障害がある。
c. ^{123}I-ioflupane SPECT にて尾状核の集積低下が見られる。
d. ^{123}I-MIBG シンチグラフィにて心筋交感神経機能の低下が見られる。
e. ^{123}I-ioflupane SPECT では線条体の集積は右側優位に低下が見られる。

44. 50 歳代、男性。数年前から睡眠時の拍動性耳鳴を主訴に他院受診。一過性脳虚血発作（TIA）もあり、MRI、MRA を撮像した後、脳血流精査、治療方針決定のため当院紹介となった。入院後の ^{123}I-IMP 負荷脳血流検査および MRI は図（別紙 No. 44）に示すとおりであった。脳血流は MCA 領域で、負荷前：右 30, 左 35（mL/min/100g）、負荷後：右 32, 左 51（mL/min/100g）。脳血流の施設正常値は 32（mL/min/100g）以上として、右 MCA 領域に関する以下の選択肢のうち、誤っているのはどれか。1 つ選べ。
a. 脳循環予備能が低下している状態である。
b. 血行力学的に末梢血管拡張状態である。
c. 脳外科的バイパス術の適応が考慮される。
d. 負荷後に盗血現象がある。

e. 術後過灌流のリスクが高い。

45. 脳血流 SPECT の統計画像解析に関して、誤っているのはどれか。1 つ選べ。
   a. 正常データベースは年齢階層ごとに作成することが望ましい。
   b. 標準脳に形態変換を行うことを、解剖学的標準化という。
   c. 解剖学的標準化には線形変換のみを用いることが一般的である。
   d. 統計画像解析の結果を評価する際には、SPECT 画像の評価も必要である。
   e. 解剖学的標準化が正確に行われたかを、症例ごとに評価する必要がある。

46. 次の脳血流製剤のうち、贅沢灌流（luxury perfusion）を反映しないものはどれか。1 つ選べ。
   a. ^{99m}Tc-HMPAO
   b. ^{99m}Tc-ECD
   c. ^{123}I-IMP
   d. ^{15}O-CO_2
   e. ^{133}Xe

47. 50 歳代、女性。頭痛を主訴に脳外科を受診した。精査にて得られた頭部 CT を示す（別紙 No. 47 図 1 上：単純、下：造影）。精査後病変に対し開頭手術が施行され病変は全摘出された。手術一日後に撮影された ^{123}I-IMP 脳血流 SPECT 像を術前画像と対比して示す（別紙 No. 47 図 2 上：術前、下：手術 1 日後）。これらの画像から推察される臨床経過と病態に関して誤っているのはどれか。1 つ選べ。
   a. 巨大脳動静脈奇形全摘出前後である。
   b. 術前 SPECT で盗血（steal）現象による病変周囲の脳虚血を認める。
   c. 術前の病変周囲の虚血部位では抵抗血管が拡張していると予想される。
   d. 手術 1 日後の SPECT での摘出部周辺の集積上昇は血液脳関門破綻によるトレーサーの漏出を示す。
   e. 術後の ^{123}I-IMP 脳血流 SPECT 像が得られた場合に取るべき治療手段は厳重な降圧療法である。

48. 左優位の振戦。^{123}I-MIBG 後期像と ^{123}I-ioflupane SPECT を示す（別紙 No. 48）。最も考えられる疾患はどれか。1 つ選べ。
   a. アルツハイマー型認知症
   b. 本態性振戦
   c. レビー小体型認知症
   d. 脳血管障害
   e. パーキンソン病

49. 70 歳代、男性。8 年前に左回旋枝に対して経皮的冠動脈形成術を受けた既往がある。しばらく経過が良かったが、3 か月ほど前から労作時の胸痛を自覚するようになり来院された。^{201}TlCl による運動負荷心筋血流 SPECT（別紙 No. 49 図 1）と Quantitative gated SPECT（QGS）による解析（別紙 No. 49 図 2）を示す。この画像所見および診断として不適切なものはどれか。1 つ選べ。
   a. 左前下行枝領域に虚血が存在する。
   b. 負荷時一過性内腔拡大が認められる。
   c. 冠動脈支配領域と関連しない血流低下を認める。
   d. 虚血による stunning（気絶心筋）が疑われる。
   e. 左前下行枝領域末梢に梗塞を疑う。

50. 80 歳代、女性。以前より心不全症状があり、外来フォローされていた。別紙 No. 50 にピロリン酸シンチグラフィを示す（Fig. 1: プラナー像 , Fig. 2: SPECT/CT 画像）。次の選択肢の中で、正しい記述はどれか。1 つ選べ。
   a. ピロリン酸シンチグラフィの結果は正常である。

b. 診断は冠攣縮性狭心症である。
c. 心アミロイドーシスガイドライン上、Grade 3 である。
d. 心尖部の虚血が示唆される。
e. 下壁に梗塞が示唆される。

51. 60 歳代、女性。10 年前より皮膚疾患で受診中であった。皮膚生検の病理診断により、疾患確定が得られたが、他臓器の病変を認めなかったため、経過観察中であった。本年、意識消失発作を生じ、心電図上高度房室ブロックが認められたため、緊急入院にてペースメーカー留置が行われた。入院中精査にて、両眼ぶどう膜炎の合併が認められている。ペースメーカー留置直後に行われた ^{18}F-FDG PET の MIP 像（別紙 No. 51）を示す。10 年前の皮膚生検により確定されていた疾患が心臓病変を生じた症例と考えられるが、その疾患、および、その心臓病変の ^{18}F-FDG PET による診断について、以下の選択肢のうち正しいのはどれか。1 つ選べ。
a. 心基部寄りに見られる ^{18}F-FDG の集積は心筋のバイアビリティを示唆する。
b. 心臓病変診断には通常の腫瘍 ^{18}F-FDG PET よりも長い絶食時間が推奨される。
c. 心臓病変診断には ^{18}F-FDG 投与前のヘパリン静脈投与が必須である。
d. ^{67}Ga シンチグラフィによる心臓病変検出感度は ^{18}F-FDG PET と同等である。
e. 左室壁全体に均一な ^{18}F-FDG の集積を認めた場合は、強陽性所見と判断する。

52. 70 歳代、男性。午前 3 時に胸部絞扼感出現し、改善しないため午前 7 時に来院した。高血圧は治療中で、喫煙歴がある。受診時には胸痛軽快していた。採血で心筋トロポニンの有意な上昇を認めた。緊急入院をして、9 日後に安静 ^{123}I-BMIPP 心筋シンチグラフィ（別紙 No. 52 図 1）および心筋血流シンチグラフィ（別紙 No. 52 図 2）を施行した。別紙 No. 52 図 3 に両者の polar map, extent map, severity map を示す。所見や診断について正しいのはどれか。1 つ選べ。
a. 前壁の集積低下は減弱によるアーチファクトである。
b. 心尖部に体動によるアーチファクトを認める。
c. 所見は対角枝病変に典型的である。
d. 梗塞部の心筋にバイアビリティはない。
e. 責任冠動脈病変は左回旋枝病変と考えられる。

53. 70 歳代、女性。大型血管炎の診断で、^{18}F-FDG PET 検査が行われた。^{18}F-FDG PET 全身 MIP 像を示す（別紙 No. 53）。画像所見について正しいのはどれか。1 つ選べ。
a. 大動脈内腔に強い集積が認められる。
b. 検査前の絶食が不十分であった。
c. リウマチ性多発筋痛症の合併が疑われる。
d. 高度な心筋炎が疑われる。
e. 大腿動脈の集積は活動性炎症による。

54. 次に記載する運動負荷時心筋血流シンチグラフィの所見の中で、重症虚血性心疾患を示唆する所見として誤っているものはどれか。1 つ選べ。
a. 負荷時の心電図の高度 ST 低下
b. 負荷時の広範囲の血流低下
c. 心電図同期収集による左室駆出率（LVEF）が 20%
d. 負荷時の肺への集積低下
e. 負荷時の一過性左室拡大

55. 左乳癌の患者の ^{18}F-FDG PET 検査の MIP 像を示す（別紙 No. 55）。正しいのはどれか。1 つ選べ。
a. 寒冷刺激の影響がある。

b. 肺門リンパ節転移がある。
c. 高血糖の影響が考えられる。
d. ワクチン接種歴の確認が必要である。
e. センチネルリンパ節が描出されている。

56. 60 歳代、女性。呼吸困難で来院した。肺高血圧があり、肺血流シンチグラフィを施行となった（^{99m}Tc-MAA）。肺血流シンチグラフィのプラナー像（図 1. 正面位、図 2. 右前斜位）、SPECT（図 3. 気管分岐部レベル、図 4. 三尖弁レベル）、胸部 CT 肺野条件（図 5. 気管分岐部レベル、図 6. 三尖弁レベル）を示す（別紙 No. 56）。最も考えられる疾患はどれか。1 つ選べ。
a. 肝肺症候群
b. 慢性閉塞性肺疾患（COPD）
c. 慢性肺動脈血栓塞栓症（CTEPH）
d. 通常型特発性間質性肺炎（UIP）
e. 特発性肺動脈性肺高血圧症（IPAH）

57. 20 歳代、男性。微熱を主訴に来院した。CT にて、両側副腎腫瘍を認めたため、核医学検査（別紙 No. 57 図 1：^{123}I-MIBG、図 2：^{18}F-FDG PET）が施行された。正しいのはどれか。1 つ選べ。
a. ^{123}I-MIBG シンチグラフィを行う上で、ヨウ素制限を行う。
b. 両側副腎の悪性リンパ腫をまず疑う。
c. ^{123}I-MIBG の心筋集積消失から、パーキンソン病関連疾患の合併を疑う。
d. ^{18}F-FDG PET では、両側鎖骨上から傍脊椎、肋骨領域の転移を疑う。
e. ^{123}I-MIBG 陽性の転移性病変に対する核医学治療には、^{131}I-MIBG が用いられる。

58. 80 歳代、女性。肺癌術後症例。^{18}F-FDG PET/CT の MIP 像（図 1）と横断像（図 2 上段：CT、下段：融合像）を示す（別紙 No. 58）。この画像と関連する内服中の薬剤として適当なものはどれか。1 つ選べ。
a. 糖尿病に対するスルホニル尿素薬
b. 糖尿病に対するビグアナイド薬
c. 過活動膀胱に対する抗コリン薬
d. 過活動膀胱に対する β_3 作動薬
e. 高血圧に対する β 遮断薬

59. 20 歳代、女性。頸部リンパ節の腫脹を主訴に受診し、精査の結果、ホジキンリンパ腫（結節硬化型）と診断され、化学療法が実施された。この症例の化学療法前後の ^{18}F-FDG PET/CT 検査に関する以下の記載のうち、正しいものはどれか。1 つ選べ。
別紙 No. 422
図 1：治療前 ^{18}F-FDG PET 画像（MIP 画像）
図 2：治療前 ^{18}F-FDG PET/CT 画像（縦隔条件）（鎖骨上窩のレベル）
図 3：治療前 ^{18}F-FDG PET/CT 画像（縦隔条件）（腋窩のレベル）
図 4：治療後 ^{18}F-FDG PET 画像（MIP 画像）
図 5：治療後 ^{18}F-FDG PET/CT 画像（縦隔条件）（腋窩のレベル）

a. 治療前の ^{18}F-FDG PET/CT 検査の所見から Ann Arbor 分類でⅡ期と診断される。
b. 治療前の ^{18}F-FDG PET/CT 検査の所見から甲状腺に浸潤が疑われる。
c. 治療後の ^{18}F-FDG PET/CT 検査の所見から口蓋扁桃に残存病変が考えられる。
d. 治療後の ^{18}F-FDG PET/CT 検査の所見から胸腺に再燃が考えられる。
e. 治療後の ^{18}F-FDG PET/CT 検査の所見から左腋窩に残存病変が考えられる。

60. 甲状腺左葉に超音波検査で異常所見を指摘された。$^{99m}TcO_4^-$シンチグラフィを示す（別紙 No. 60）。疑われる疾患はどれか。1 つ選べ。

a. プランマー病
b. 甲状腺髄様癌
c. 慢性甲状腺炎
d. 亜急性甲状腺炎
e. 急性化膿性甲状腺炎

別紙

設問

No. 27



No. 41

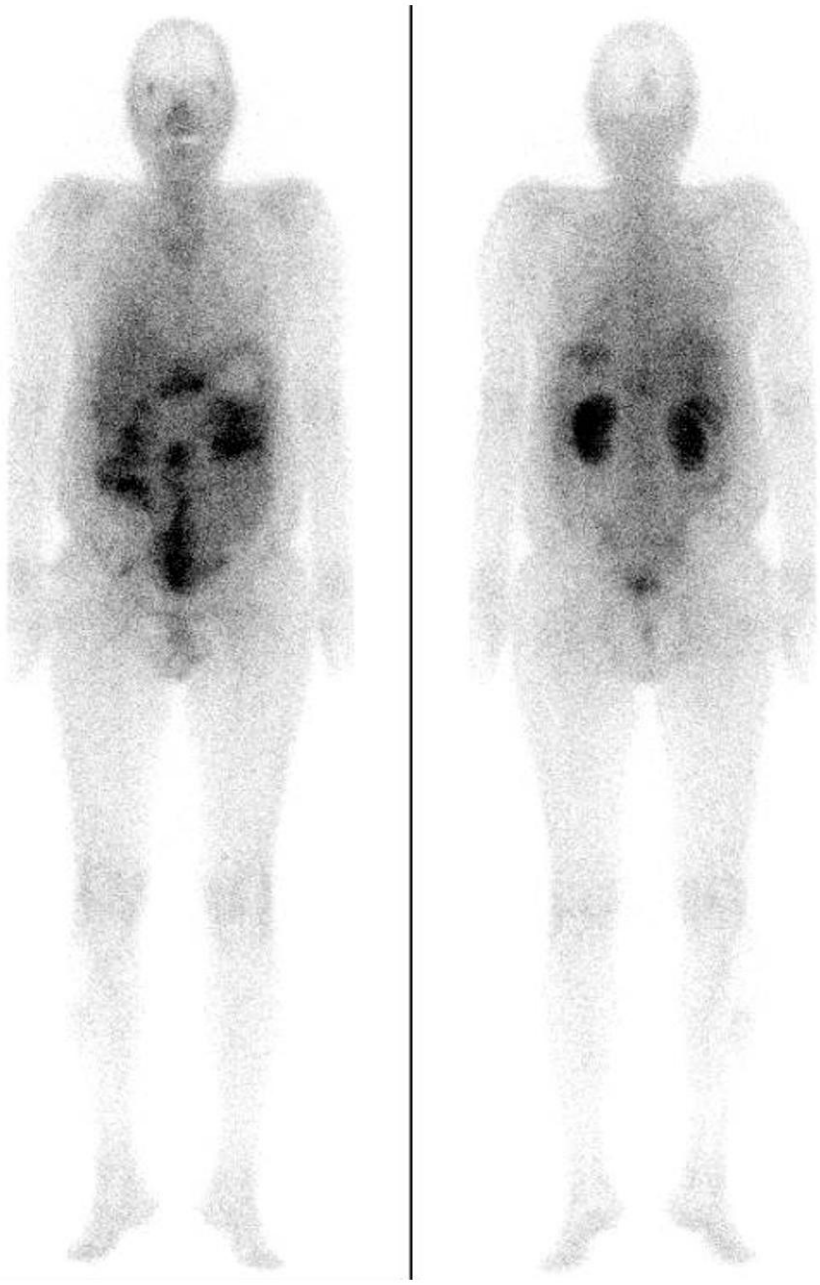

No. 44 < ^{123}I-IMP-SPECT 負荷前>

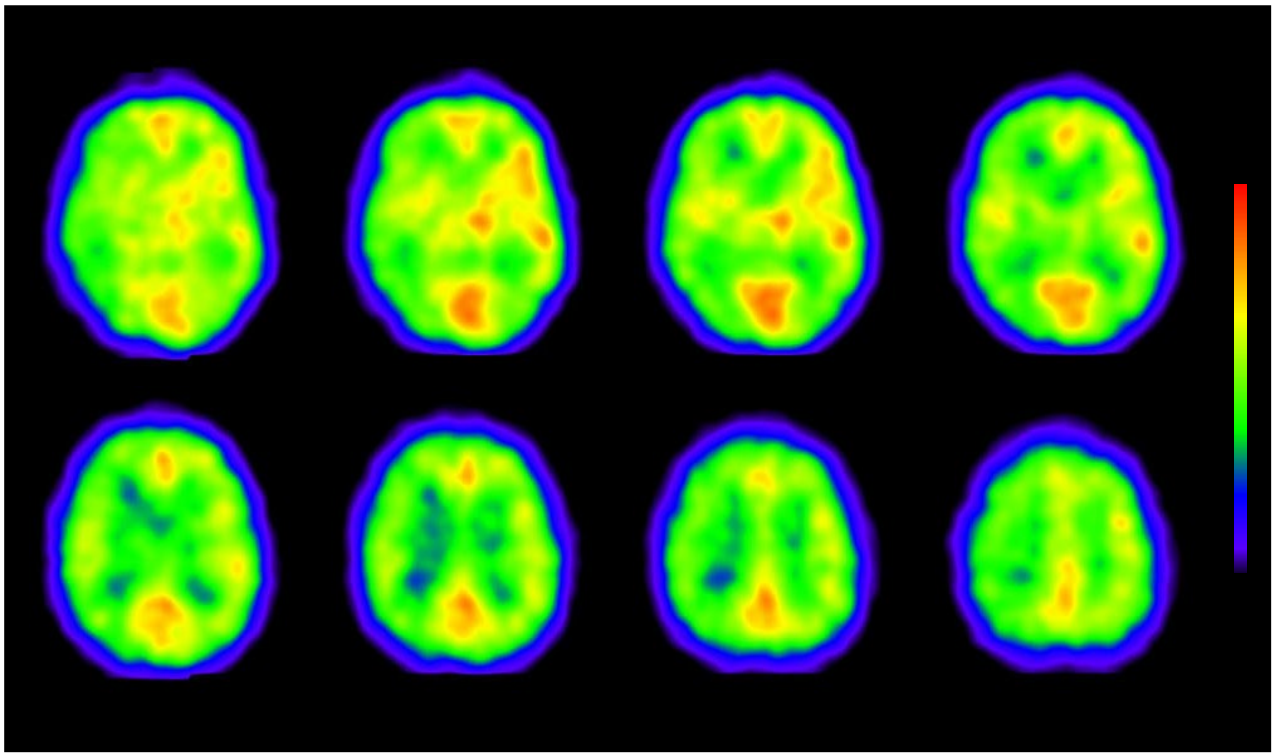

R L

No. 44 <^{123}I-IMP-SPECT Acetazolamide負荷後>

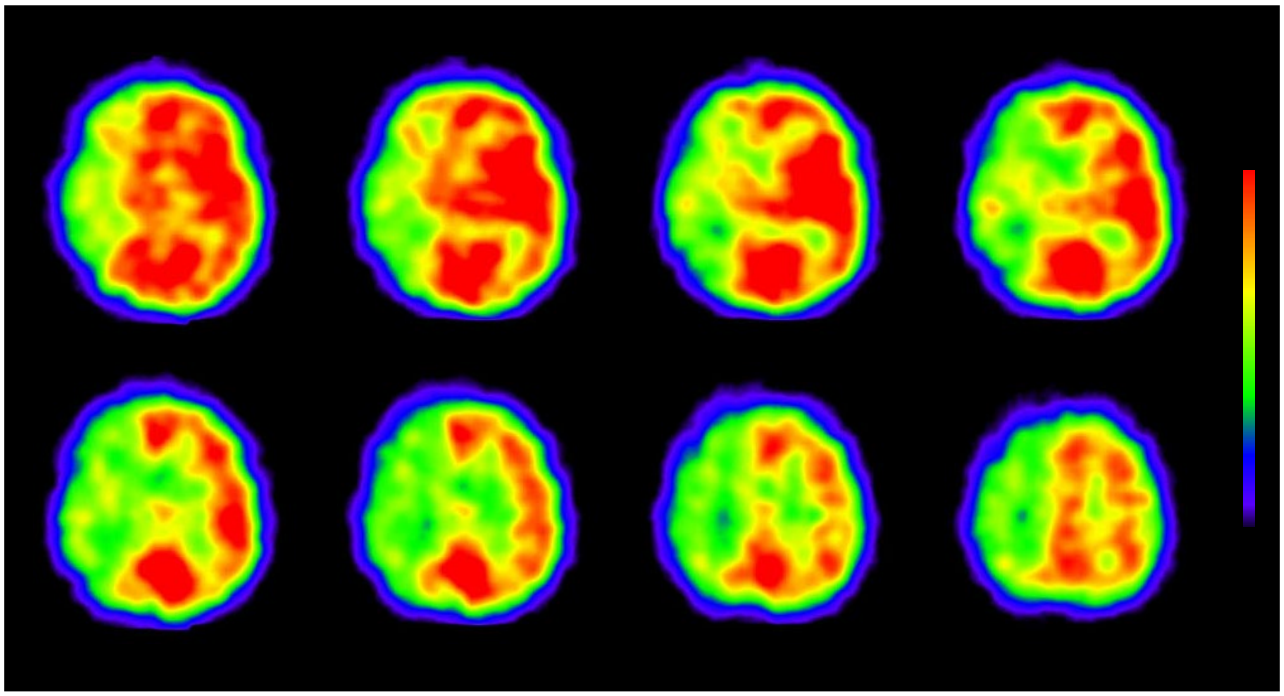

R L

No. 44

<MRI FLAIR像>

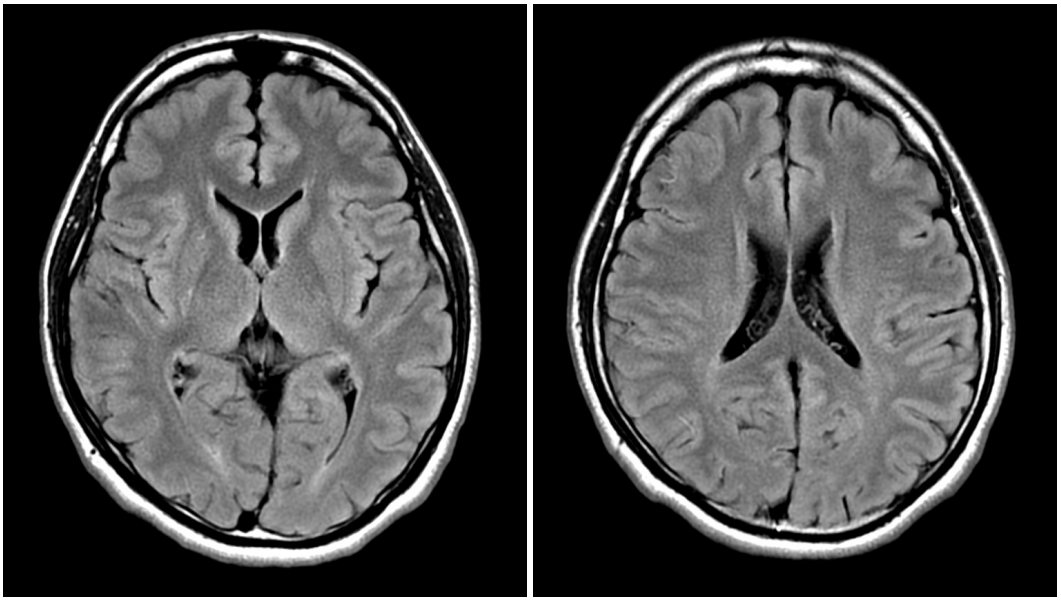

<MRI DWI像>

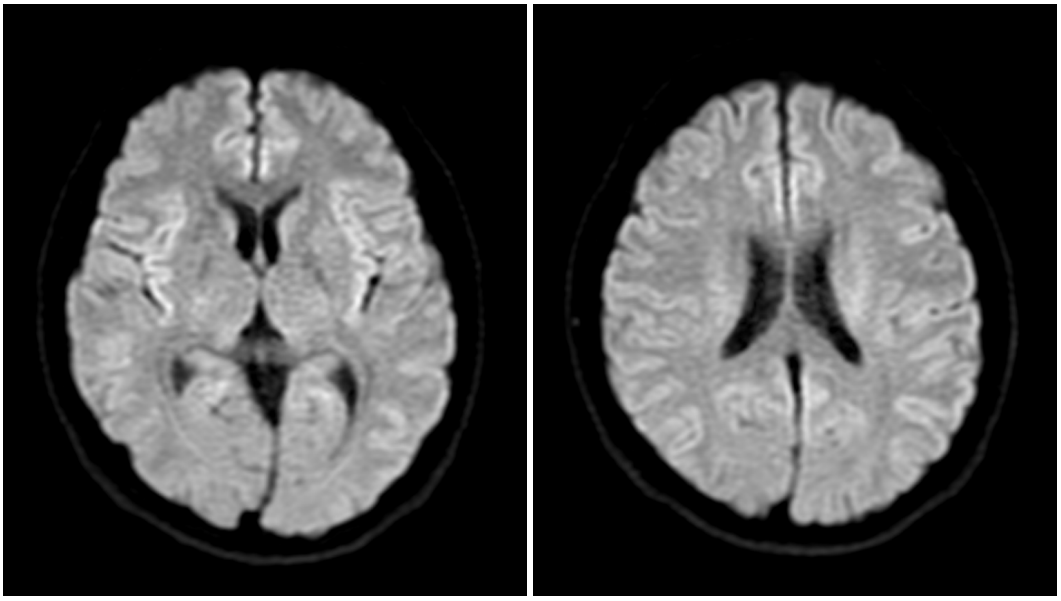

No. 44

<MRA>

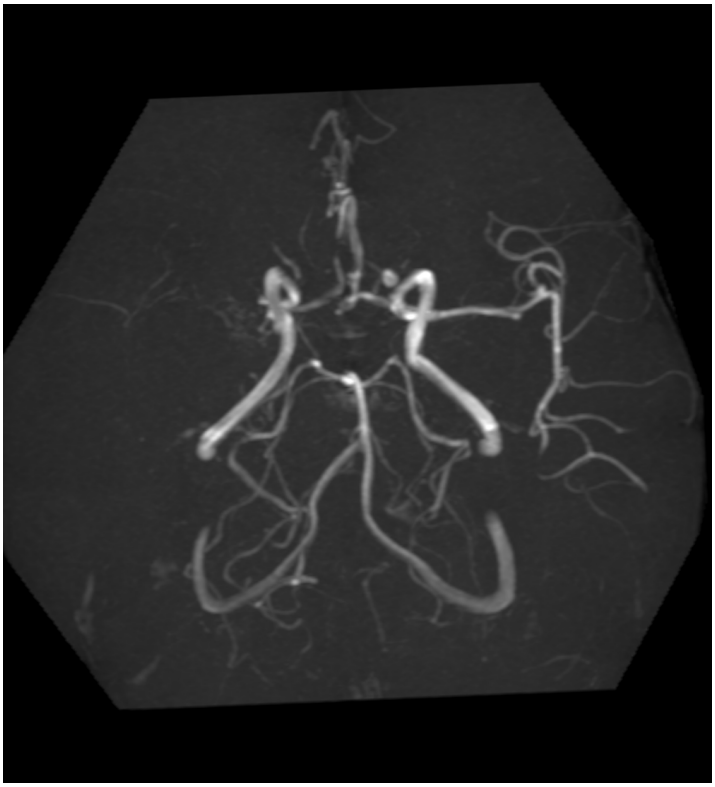

No. 47

図１ 術前頭部CT
（上：単純、下：造影）

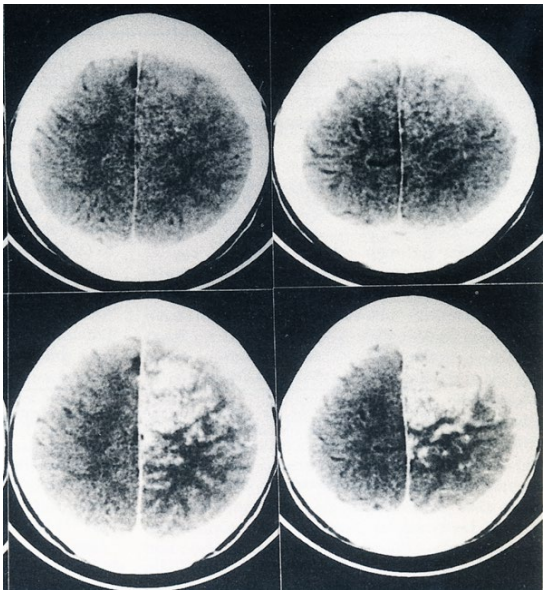

図2 ^{123}I-IMP脳血流SPECT像
（上：術前、下：摘出術後）

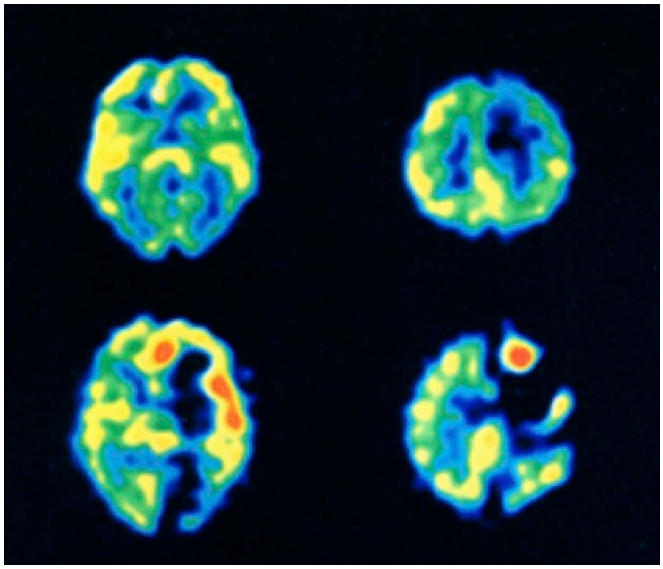

No. 48

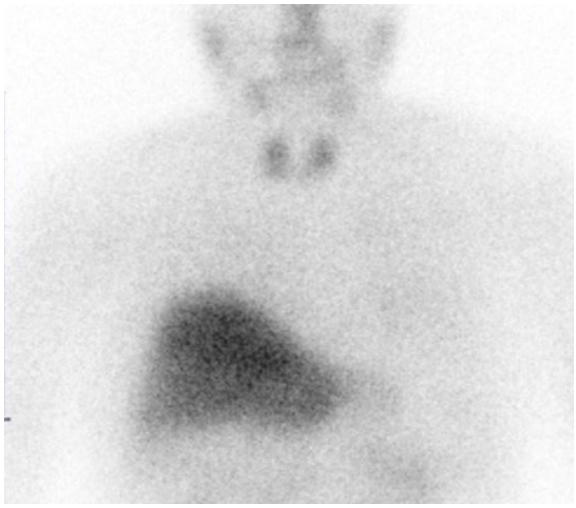

^{123}I-MIBG後期像

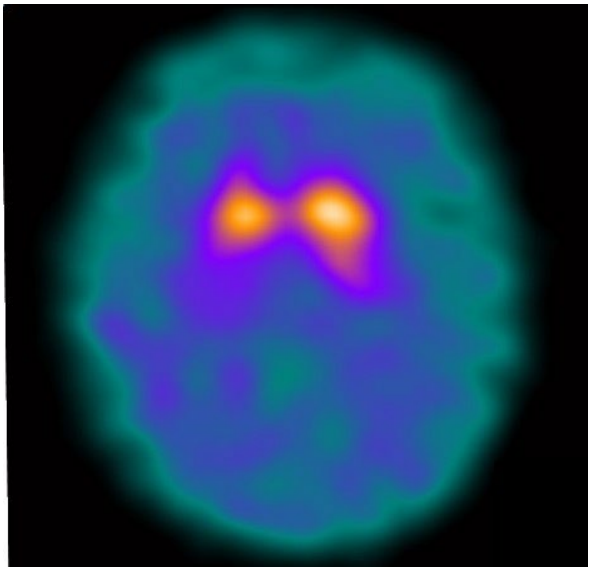

^{123}I-ioflupane

No. 49　図1

上段：負荷（STR）^{201}TlCl像　　下段：安静（RST）^{201}TlCl像

短軸像　心尖部⇒基部

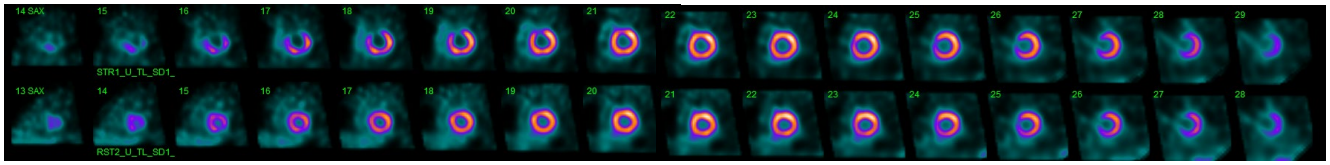

垂直長軸像　中隔⇒側壁

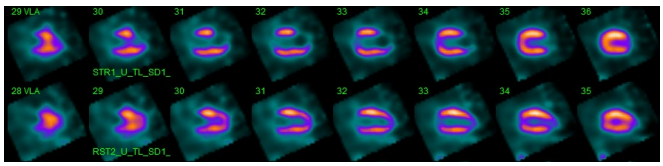

水平長軸像　下壁⇒前壁

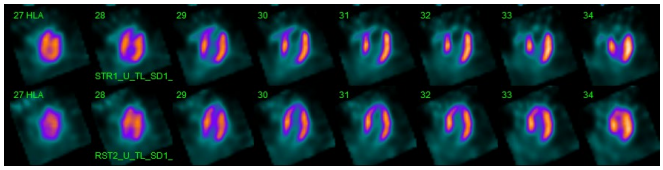

No. 49　図2

負荷像

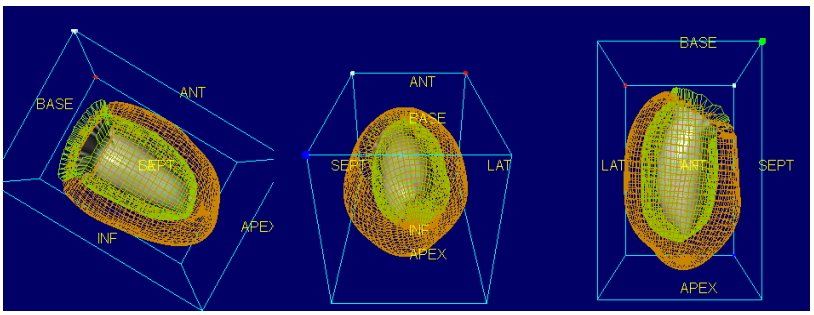

EDV	61ml [1]
ESV	22ml [9]
SV	39ml
EF	64%

安静像

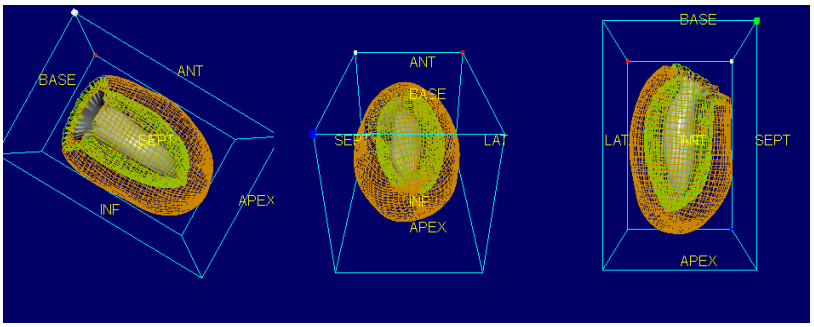

EDV	45ml [16]
ESV	11ml [8]
SV	34ml
EF	76%

Figure 1:ピロリン酸シンチグラフィ　プラナー前面像　**No. 50**

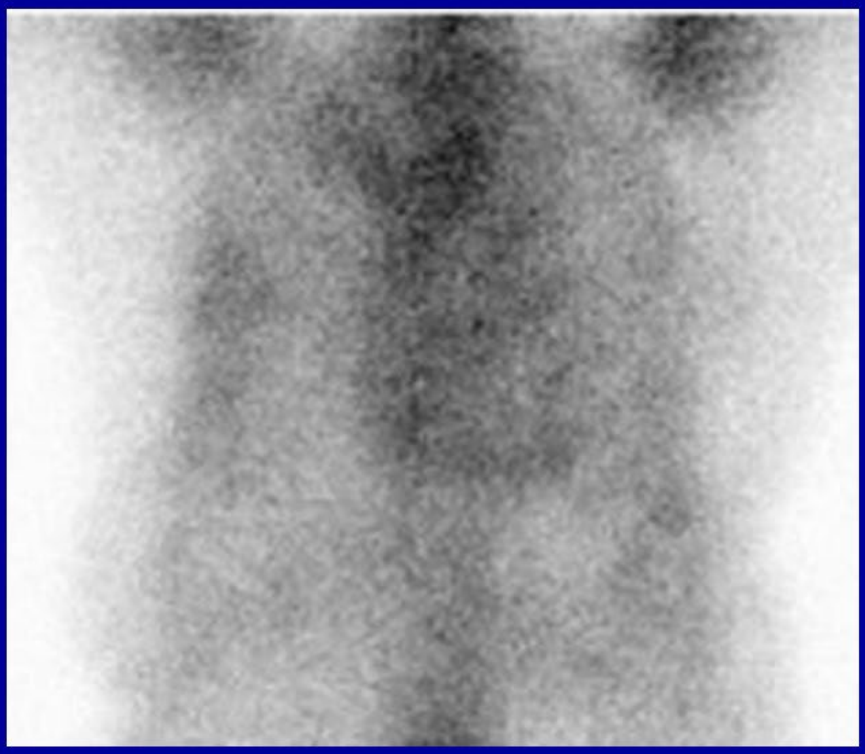

Figure 2:ピロリン酸シンチグラフィ SPECT/CT（短軸像）　**No. 50**

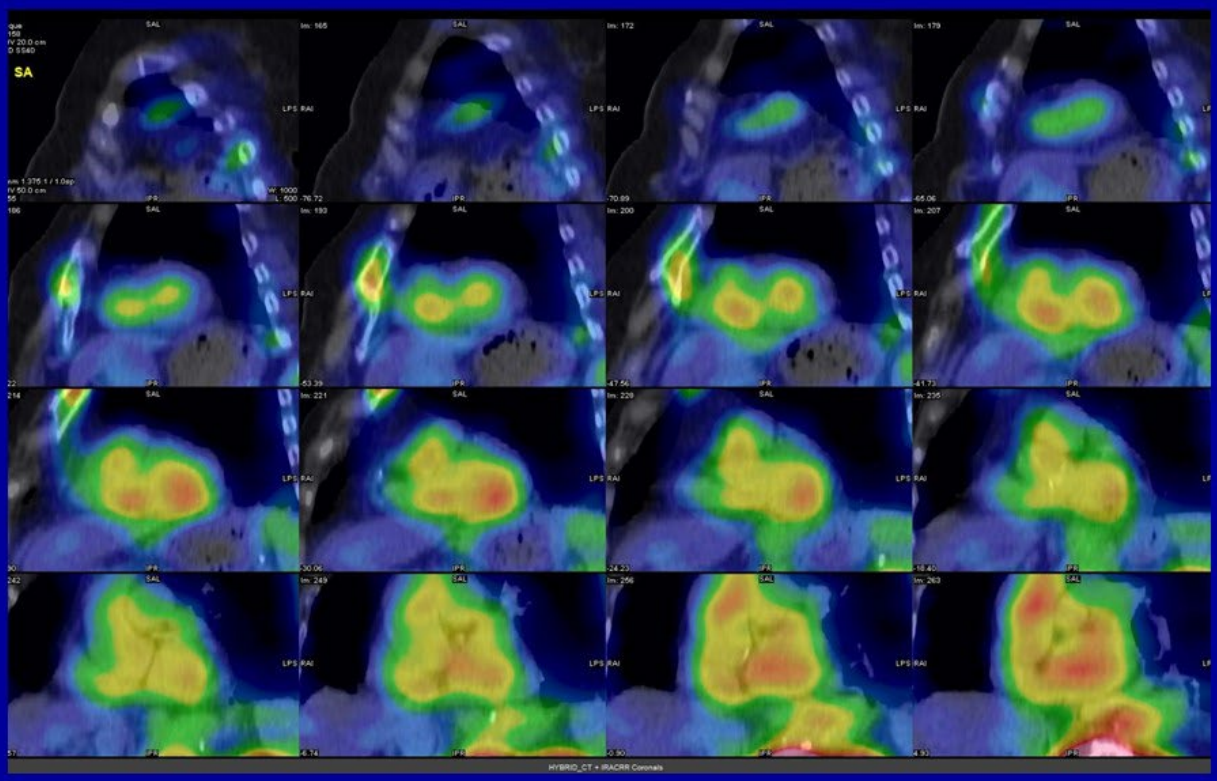

No. 51

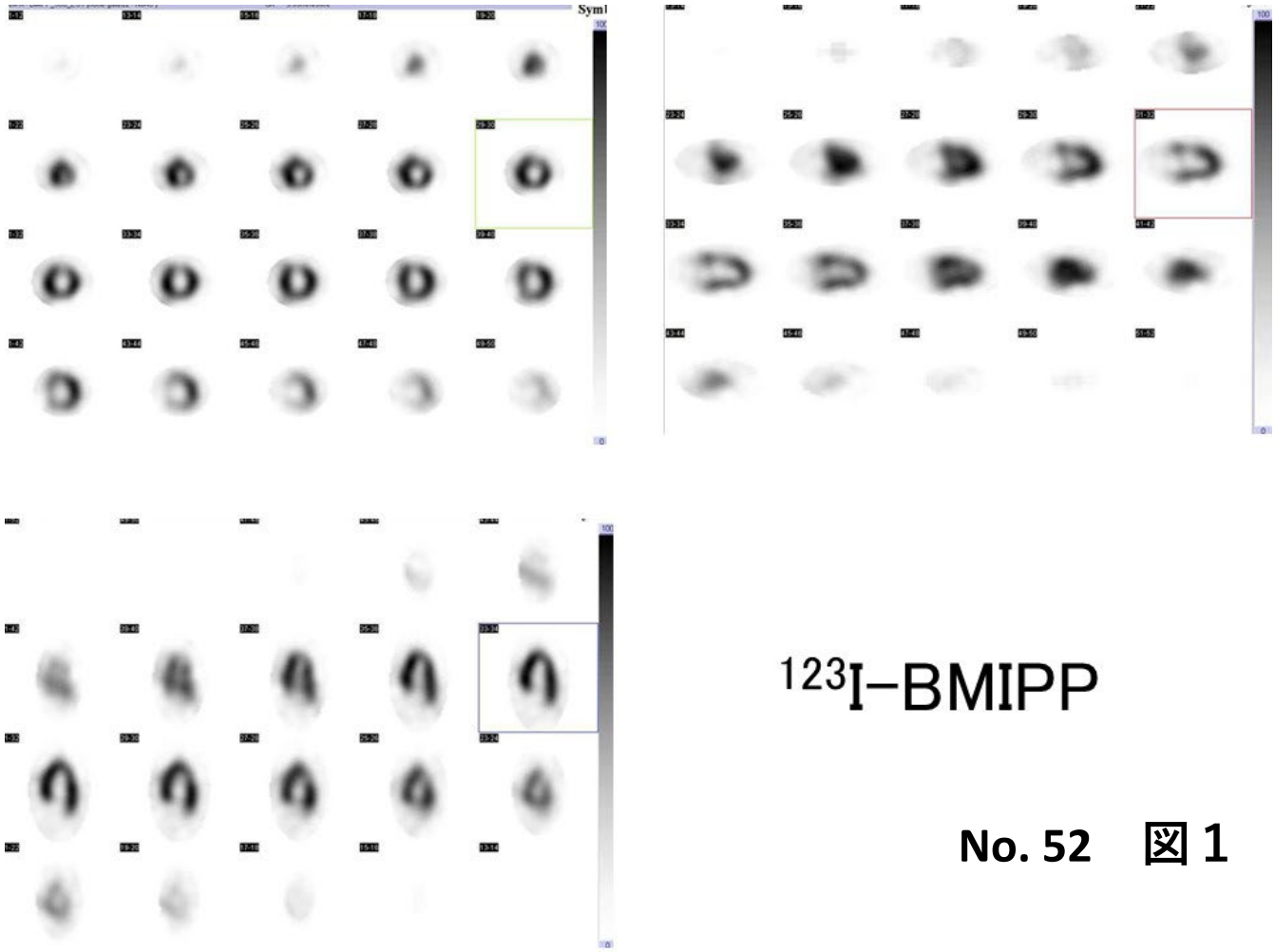

^{123}I–BMIPP

No. 52　図 1

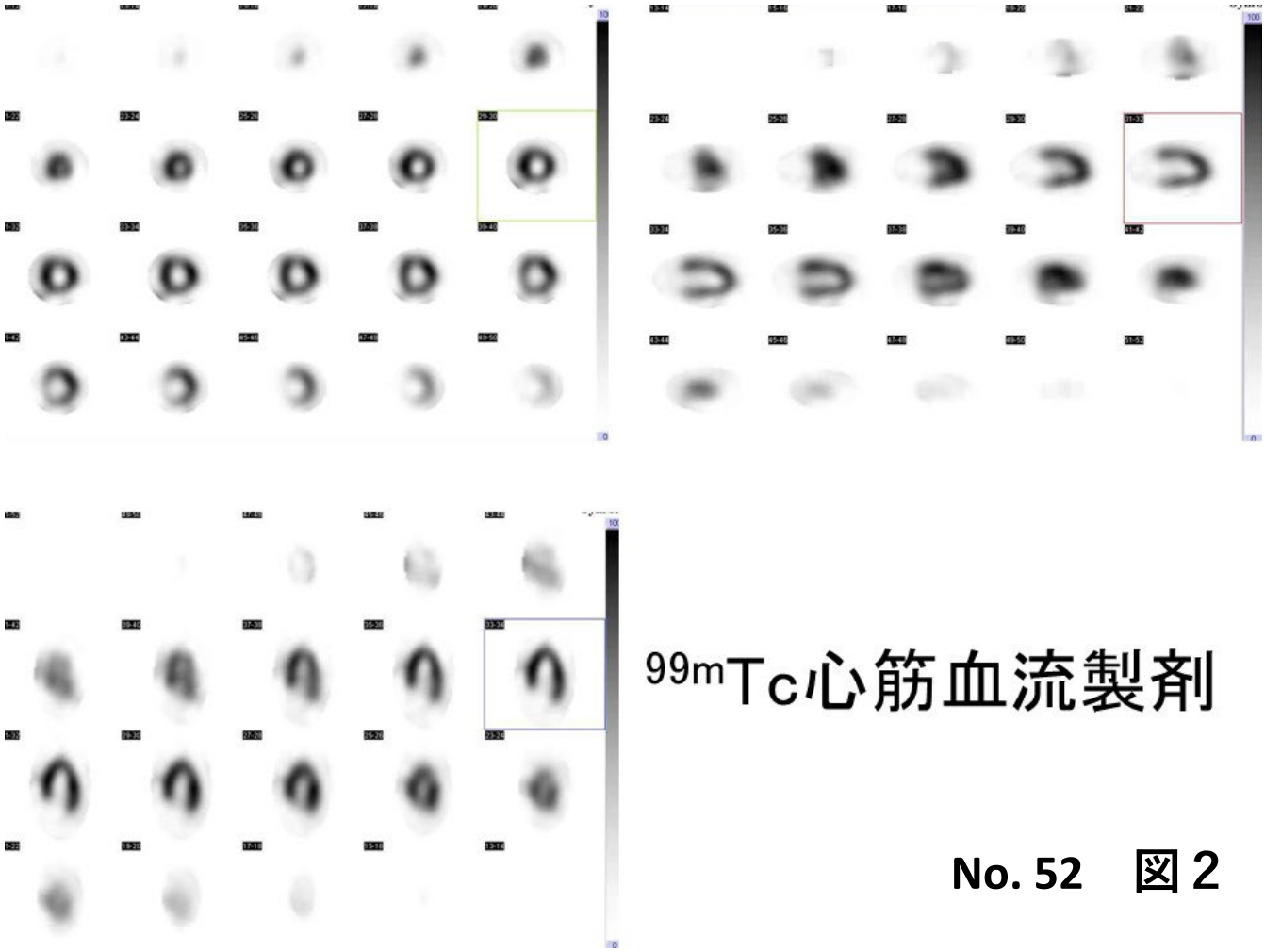

^{99m}Tc心筋血流製剤

No. 52　図 2

No. 52　図３

^{123}I−BMIPP

^{99m}Tc心筋血流製剤

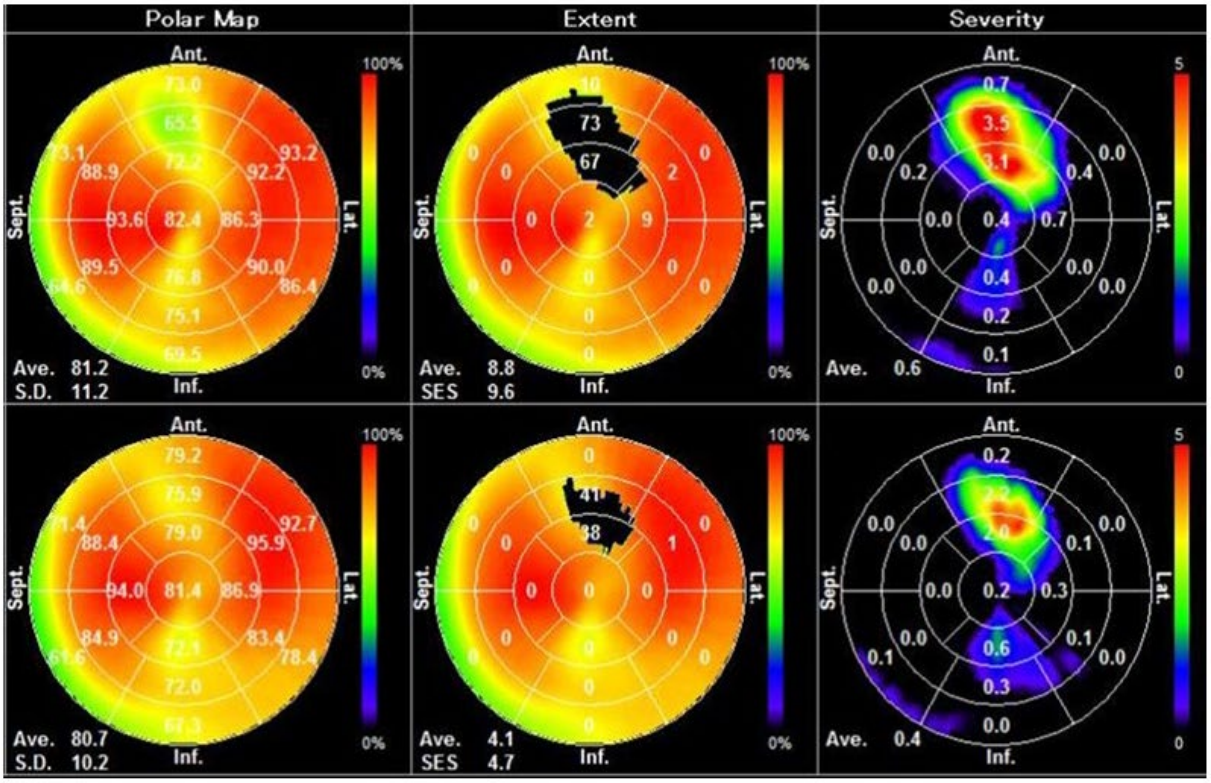

No. 53

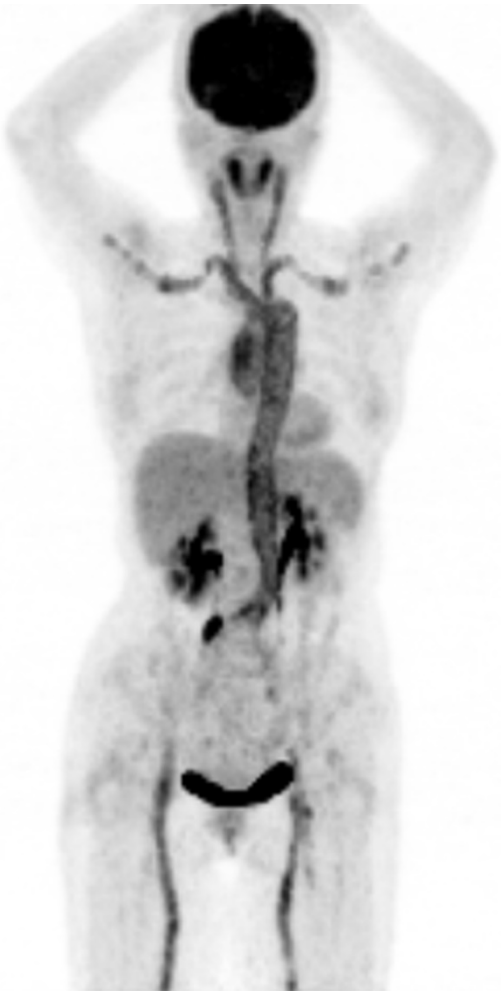

No. 55

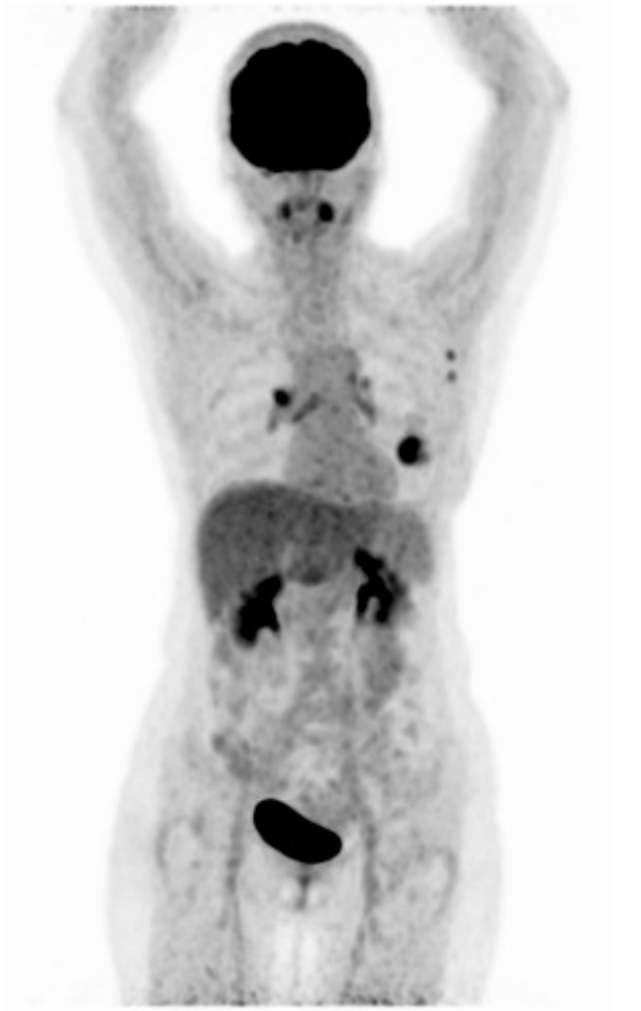

No. 56

図1

図2

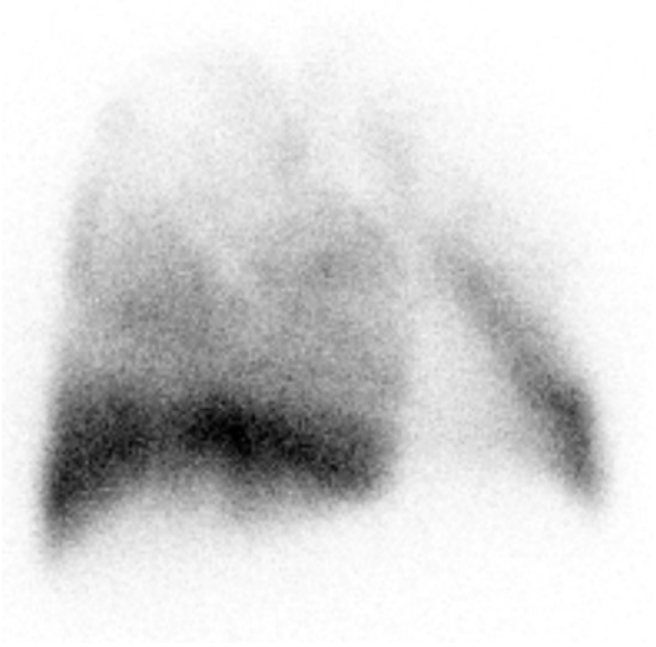

図3

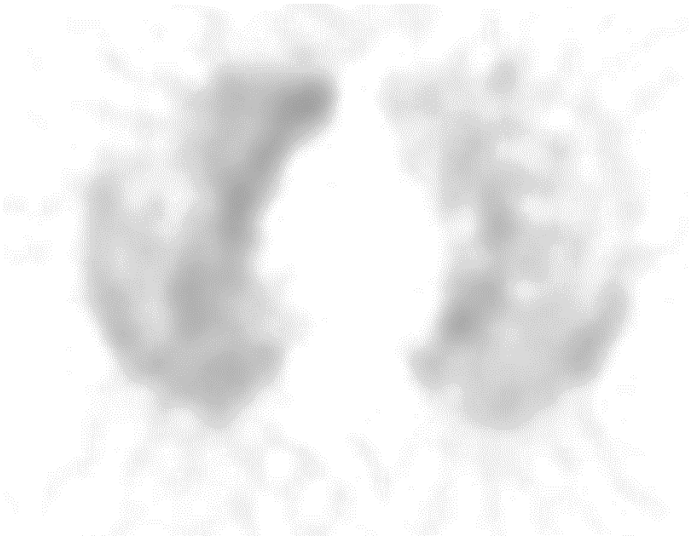

図4

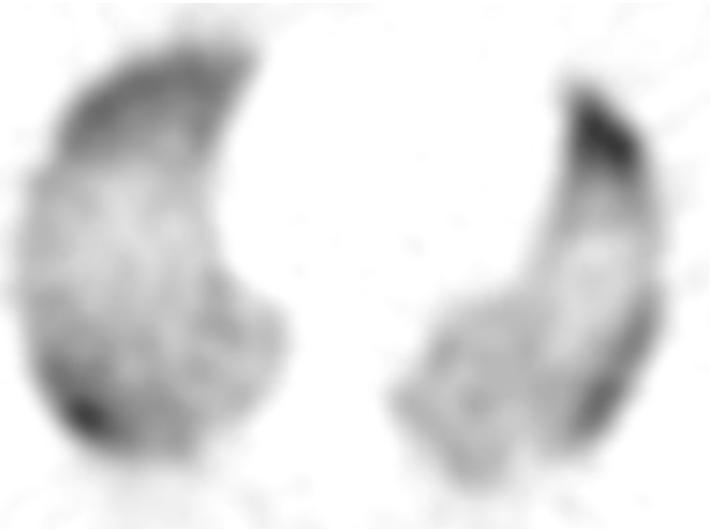

No. 56

図5

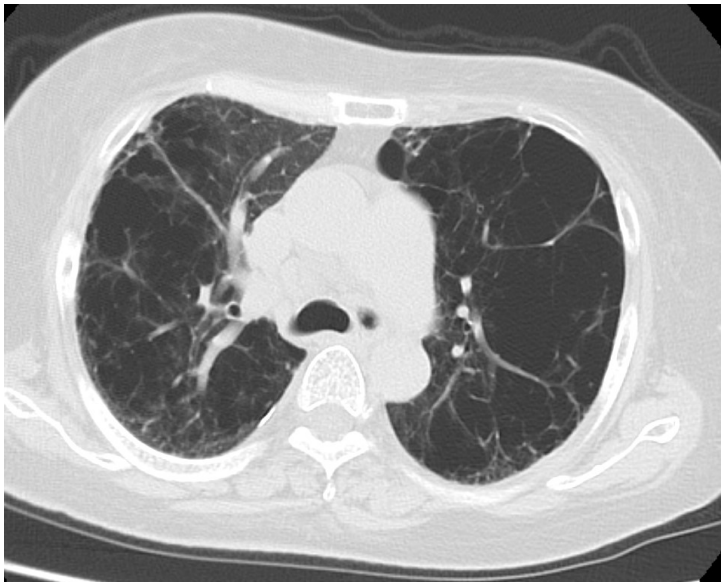

図6

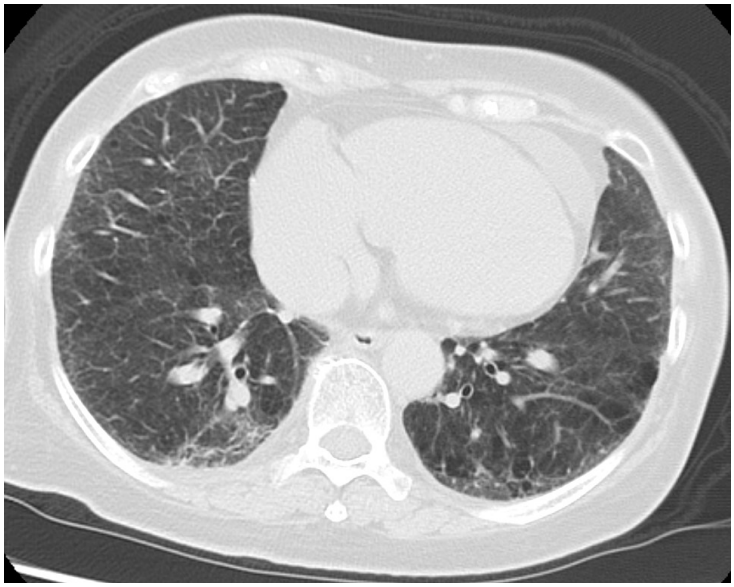

No. 57

図1

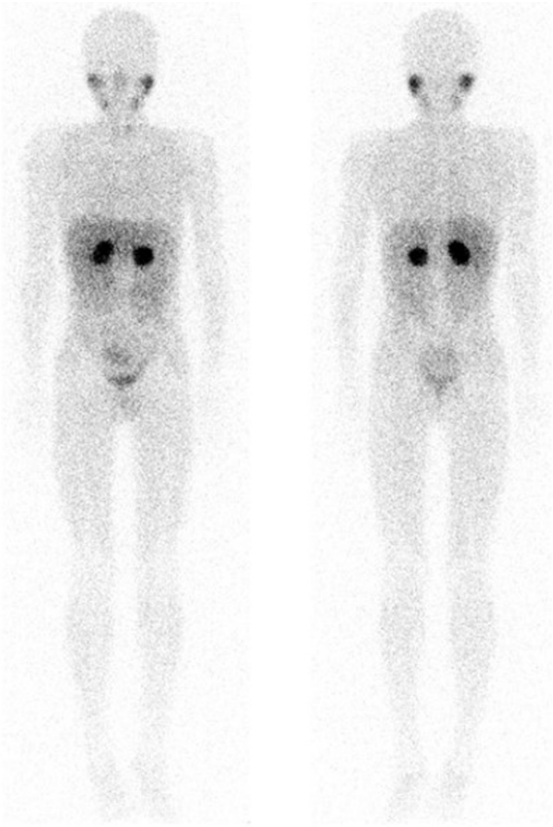

前面像　　後面像

図2

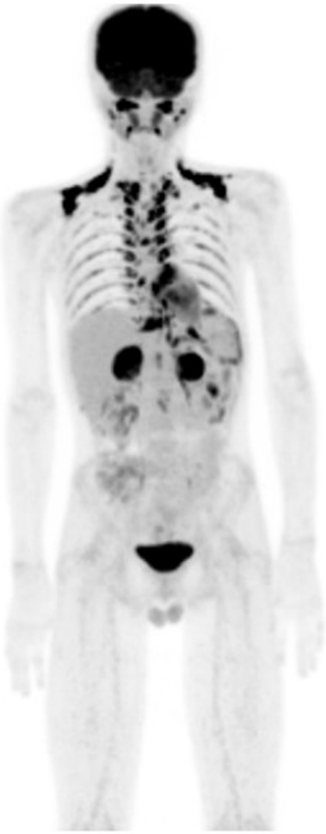

No. 58

図1

図2

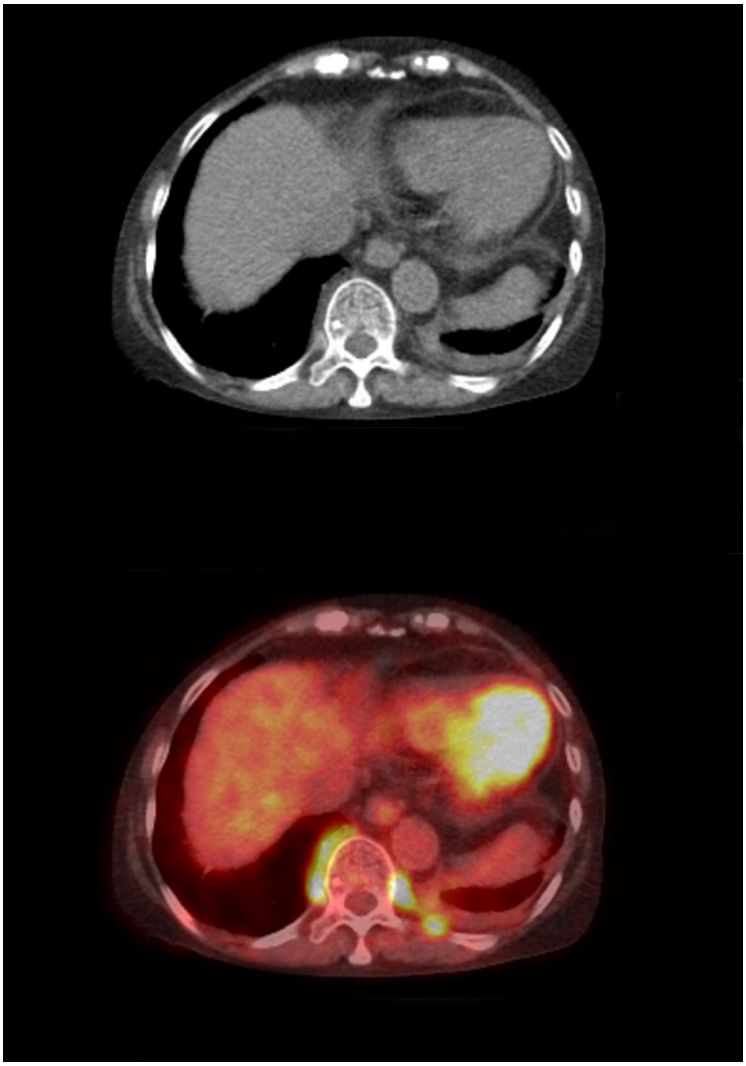

No. 59

図1

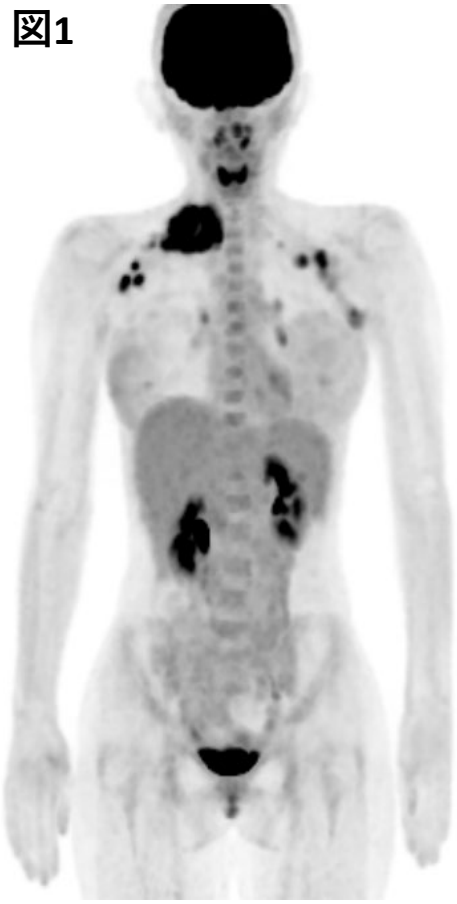

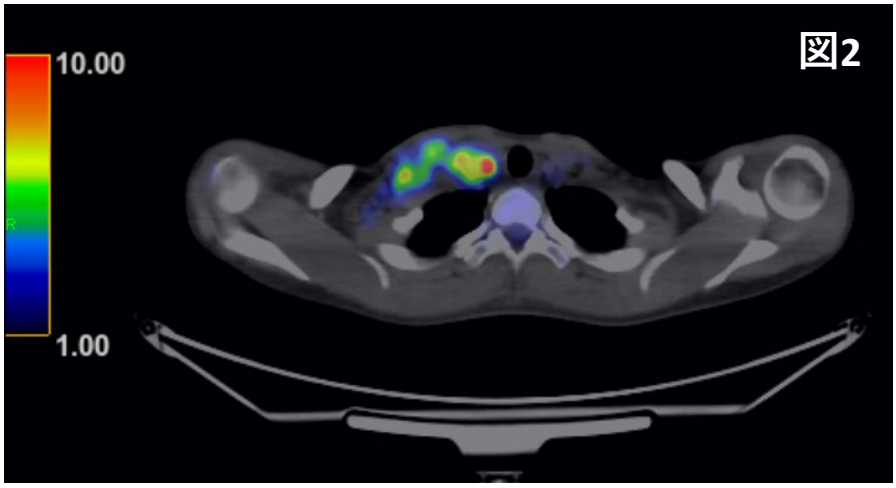

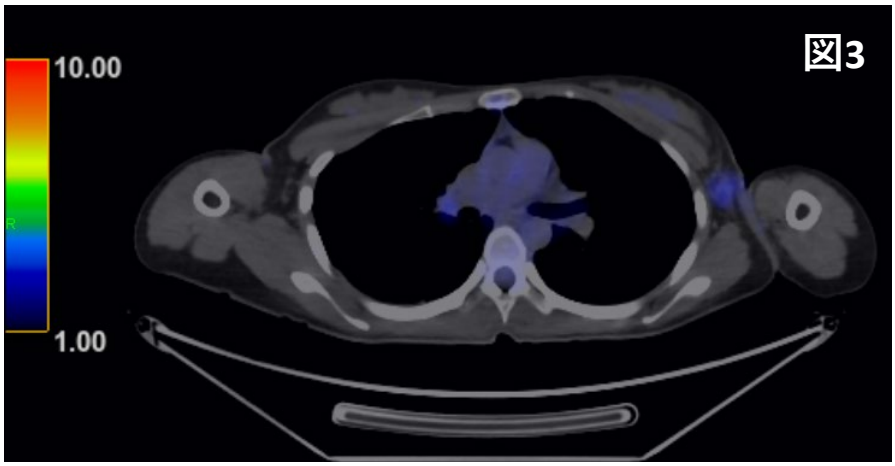

図4

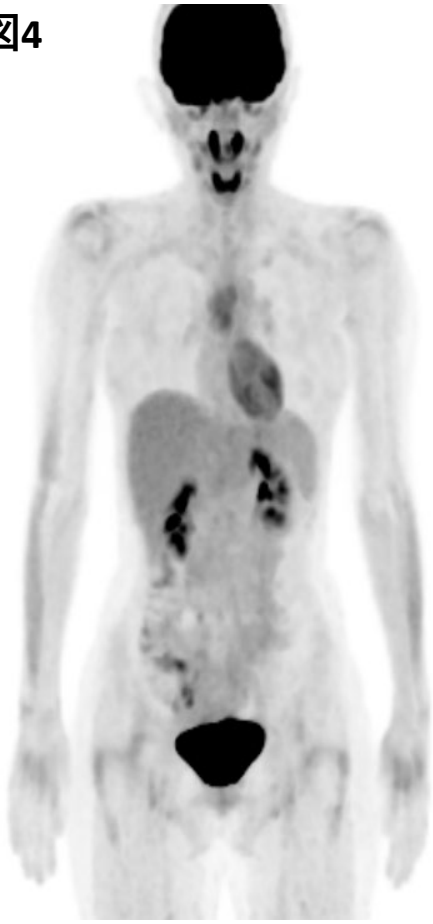

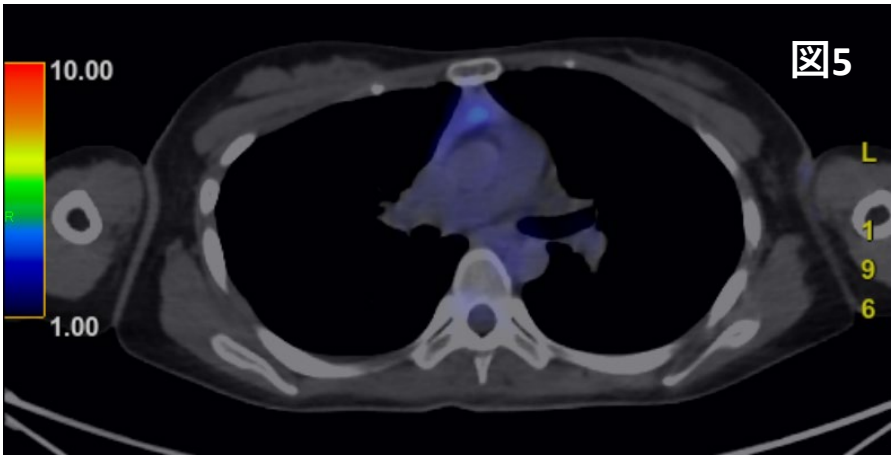

No. 60