《症例報告》

^{201}Tl および ^{99m}Tc-MIBI により描出された前立腺癌の遠隔リンパ節転移の 1 例

池窪　勝治*　　日野　　恵*　　伊藤　秀臣*　　大塚　博幸*
才木　康彦*

要旨　^{201}Tl および ^{99m}Tc-MIBI スキャンにより検出された両鎖骨上窩・縦隔・両肺門リンパ節への転移性前立腺癌のまれな症例を報告する．頸部・縦隔リンパ節生検による PSA 免疫組織化学染色により転移性前立腺癌 (腺癌) と診断された．骨および ^{67}Ga シンチグラムは正常であった．血清 PSA 値は高値 (490 ng/m*l*) であった．除睾術と内分泌療法 (Bicalutamide) により CT 上リンパ節転移は消失した．
鎖骨上窩リンパ節転移の原発巣の検索には前立腺癌も考慮すべきであり，リンパ節生検の PSA 免疫組織化学染色と血清 PSA 測定が重要である．

(核医学 **40**: 439–443, 2003)

I. はじめに

高齢者のがんである前立腺癌は高齢化が進むにつれて増加の傾向にあり，予後も悪い．主訴としては排尿障害などの下部尿路症状があるが，無症状のことも多い．

前立腺癌はしばしば局所リンパ節や骨へ血行性あるいはリンパ行性に転移する．しかしながら Whitmore[1] は前立腺癌の転移は必ずしも局所リンパ節から順序を追って周囲へ広がっていくとは限らないと述べている．初発症状が鎖骨上窩リンパ節転移の症例[2] や頸部[3]・鎖骨上窩[4]・横隔膜上部[5] および軟部組織[6] へのリンパ節転移例が報告されている．

核医学的手段による前立腺癌の転移の検出方法として，骨シンチグラフィによる骨転移の検出は全身像が得られ，検出率も高いので非常に有用であり，盛んに行われている．^{201}Tl や ^{99m}Tc-MIBI スキャンによる骨転移[7,8] の描出や ^{99m}Tc-MIBI による骨髄転移[10] が報告されているが，骨以外の転移巣の検出方法としてはまれに ^{67}Ga の報告[10] があるのみである．

著者らは ^{201}Tl および ^{99m}Tc-MIBI により前立腺癌のリンパ節転移が検出された貴重な症例を経験した．前立腺癌における骨以外の転移巣の検出に有用であると思われたので報告する．

II. 症　　例

症例：K. K.　81 歳　男性.

主訴：前頸部腫瘤.

家族歴：特記事項なし.

既往歴：22 歳　虫垂切除術.

現病歴：平成 13 年 12 月 16 日頃より左頸部に痛みを伴う腫瘤を自覚し，近医を受診した．甲状腺癌の疑いにて本院内分泌内科へ紹介され精査のため平成 14 年 2 月 20 日に入院した．

入院時現症：身長 160 cm, 61 kg，血圧 140/90

*神戸市立中央市民病院核医学科
受付：15 年 3 月 15 日
最終稿受付：15 年 5 月 20 日
別刷請求先：神戸市中央区港島中町 4–6
(〒 650–0046)
神戸市立中央市民病院核医学科
日　野　　恵

mmHg, 脈拍60/分・不整．両側鎖骨上窩には累々とした圧痛を伴う腫瘤を触知．その他異常を認めず．

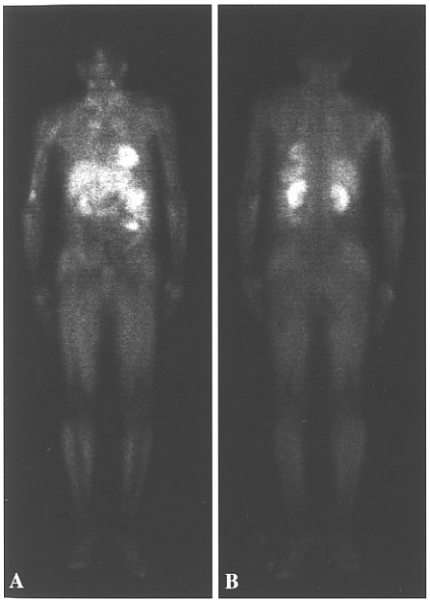

Fig. 1 A whole-body ^{201}Tl scan showed multiple areas of abnormally increased radioactivity in both supraclavicular, anterior mediastinum, and bilateral hilar regions.

検査成績：検尿・検便；異常なし．血液：WBC; 4.5×10^3/mm^3 (Neutro. 54%, Eos. 2%, Baso. 1%, Lymph. 36%, Mono. 7%). RBC; 378×10^4/mm^3, Hb; 12.3 g/d*l* Plt; 25.1×10^4/mm^3．生化学：Tp; 6.6 g/d*l*, T-Bil; 0.3 mg/d*l*, GOT; 23 IU/*l*, GPT; 27 IU/*l*, LDH; 351 IU/*l*, ALP; 145 IU/*l*, BUN; 15 mg/d*l*, Cr; 0.8 mg/d*l*, Na; 146 mEq/*l*, K; 3.9 mEq/*l*, Cl; 111 mEq/*l*, Ca; 8.6 mg/d*l*, ACP; 1.8 KU, PRO-ACP 0.6 KU, CRP 3.4 mg/d*l*．内分泌検査：FT$_4$; 1.15 ng/d*l*, T3; 0.89 ng/m*l*, TSH; 3.21 μU/m*l*, テストステロン; 2.1 ng/m*l*．腫瘍マーカー：CEA; ＜1.0 ng/m*l*, SCC; 0.9 ng/m*l*, シフラ; 0.6 ng/m*l*, NSE; 6.4 ng/m*l*, ProGRP; 15 pg/m*l*, Calcitonin; 14 pg/m*l*, Tg; 10.4 ng/m*l*．以上，CRP 3.4 mg/d*l* が陽性である以外異常はなく．頸部リンパ節の吸引細胞診では Class I であった．

画像検査：甲状腺 US では両側頸部および鎖骨上窩に累々としたリンパ節腫大が認められたが甲状腺内には異常なく ^{99m}TcO$_4^-$ 甲状腺シンチグラフィでも異常を認めなかった．全身 ^{201}Tl スキャンでは両側頸部・鎖骨上窩，前縦隔および両肺門に強い集積を認めたが，泌尿生殖器には異常を認めなかった (Fig. 1)．CT でも同部に多数のリンパ節腫大が認められ，悪性リンパ腫が疑われた (Fig. 2-upper row)．しかしながら ^{67}Ga スキャン

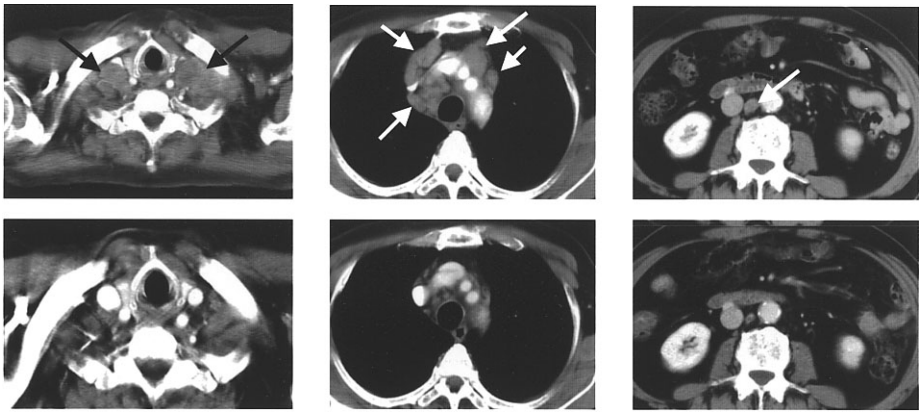

Fig. 2 Contrast-enhanced CT images (*upper row*) before and (*lower row*) 2 months after subcapsular orchiectomy and endocrine therapy. Transaxial CT slices of the neck, mediastinum and abdomen showed mutiple nodular lymphadenopathies (*arrows*). The same CT slices after treatment showed disappearance of previous abnormal lymphadenopathies.

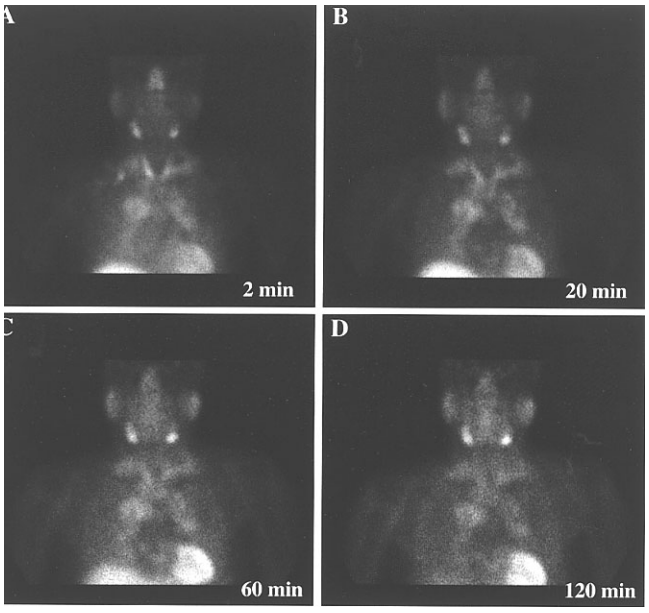

Fig. 3 All selected images obtained at 2, 20, 60 and 120 minutes from a ^{99m}Tc-MIBI scan showed symmetrical intense abnormal tracer accumulation in both supraclavicular fossa, anterior mediastinal, and both hilar areas. The cold lesion of left supraclavicular region might be caused by biopsy. Normal thyroids were seen on early images at 2 and 20 minutes and the thyroid uptake almost disappeared on delayed image at 120 minutes.

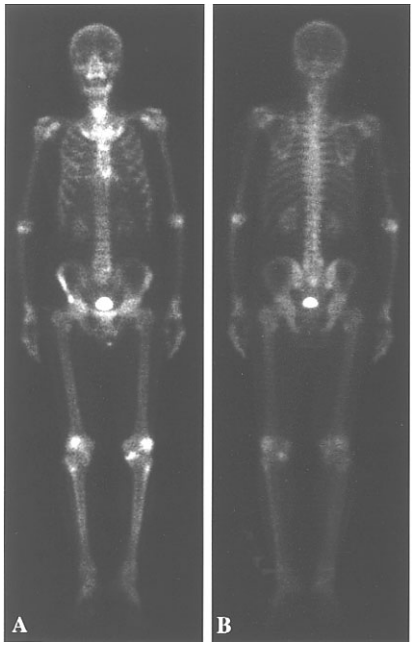

Fig. 4 A ^{99m}Tc-HMDP whole-body bone scan showed no bony metastases.

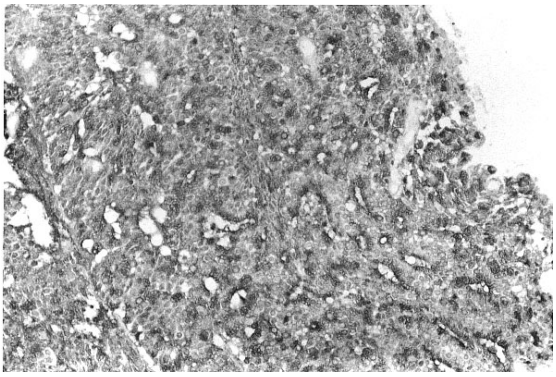

Fig. 5 Immunohistochemical examination of a biopsy specimen of the mediastinal lymph node showed that the tumor cell were positive for PSA (×50).

では異常を認めなかった．入院まもなく頸部腫瘤は自然に縮小，疼痛も消失したため感染性リンパ節炎の診断のもとに 28 日退院．外来にて経過観察することとなった．3 月19 日の CT では依然として縦隔・肺門部のリンパ節腫大が認められた．4 月 16 日より再び頸部リンパ節腫大をきたしたため左鎖骨上窩リンパ節生検を施行したところ副甲状腺腺腫の疑いであった．^{99m}Tc-MIBI による副甲状腺腺腫の精査を施行したところ ^{201}Tl スキャンと同じ部位に ^{99m}Tc-MIBI の異常集積を認めた (Fig. 3)．臨床症状および血清 Ca･P 値および PTH-intact 値が 54 pg/m*l* と正常であることから副甲状腺腺腫は否定された．^{99m}Tc-HMDP 骨シンチグラムでは骨転移を認めなかった (Fig. 4)．5 月 27 日には縦隔鏡下にて縦隔リンパ節生検を施行した．その結果は転移性腺癌と診断された．PSA 免疫組織染色 (Fig. 5) では PSA 陽性であり前立腺癌と診断された．血清 PSA 値は 490 ng/m*l*

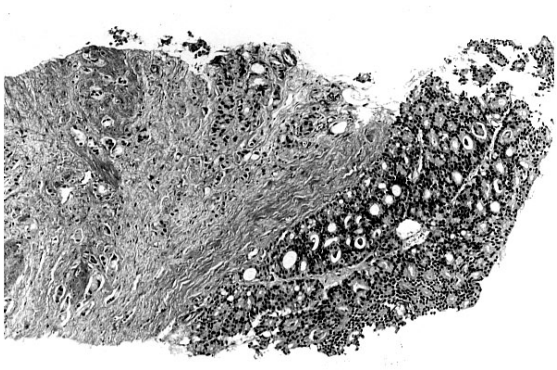

Fig. 6 Microscopic examination of a transrectal needle biopsy specimen of the prostate revealed adenocarcinoma (H and E, ×25).

と高値であった．7月2日前立腺の生検では腺癌 (Fig. 6) と確定診断された．直ちに除睾術を施行し，非ステロイド系抗アンドロゲン療法として bicalutamide 80 mg/day 投与が開始された．8月26日には PSA は 2.5 ng/m*l* と cut off 値以下となり，9月20日の CT 検査ではリンパ節腫大は消失した (Fig. 2-lower row)．その後は順調に経過している．

III. 考　察

本症例の特徴は初発症状が両側頸部の炎症を思わせるリンパ節腫大であり，下部尿路症状が全くなく，リンパ節腫脹も一時自然縮小したことである．^{201}Tl スキャンにより頸部，縦隔，肺門に対称性に異常集積を認めたため，炎症を疑った．しかしながら CT 上，胸・腹部のリンパ節腫大は縮小せず悪性リンパ腫が疑われたが，^{67}Ga スキャンは陰性であった．頸部リンパ節生検では副甲状腺腫瘍が疑われたため，^{99m}Tc-MIBI スキャンを施行したが ^{201}Tl とほぼ同様の異常集積がみられ，臨床症状，生化学および PTH 測定結果から副甲状腺腫瘍は否定された．結局，縦隔リンパ節生検の PSA 免疫組織染色により前立腺癌の stage 2 と診断された．

前立腺癌の転移は必ずしも順序よく進行せず遠隔転移することが指摘[1] されている．特に左鎖骨上窩へのリンパ節転移[2] は前立腺癌を考慮しなければならない．

もう一つの特徴は骨シンチグラムでは転移を認めなかったことである．^{201}Tl および ^{99m}Tc-MIBI による前立腺癌の骨転移への検出例は報告されている[7,8] が，著者らの調べ得たかぎりでは，今までに ^{201}Tl および ^{99m}Tc-MIBI による前立腺癌原発巣および遠隔リンパ節転移の報告はなく，貴重な症例である．本症例では原発巣が小さいために ^{201}Tl の集積が認められなかったものと思われる．また ^{99m}Tc-MIBI では膀胱への集積が強いため判定できなかった．骨以外の転移の検索に ^{201}Tl・^{99m}Tc-MIBI スキャンおよびその SPECT 検査によりより詳細な描出が期待できる．

本症例では内分泌療法が奏功した．2か月で CT 上腫瘍は消失し，血中 PSA 値も正常化した．遠隔リンパ節転移の症例の治療効果および予後は骨転移症例と大差がないと報告[5] されている．

本症例における反省点としては，頸部リンパ節転移を認めた際に前立腺癌も考慮し，血清 PSA を測定していればもっと早期に診断できた．

リンパ節転移の原発の検索には前立腺癌も考慮すべきである．

IV. 結　語

^{201}Tl および ^{99m}Tc-MIBI スキャンにより横隔膜上部への前立腺癌のリンパ節転移が描出された骨転移のない1例を経験した．

リンパ節生検の PSA 免疫組織染色により診断され，除睾術と内分泌療法により CT 上リンパ節転移は消失した．

遠隔リンパ節転移の原発の検索には前立腺癌も考慮すべきである．

文　献

1) Whitmore WF: The natural history of prostatic cancer. *Cancer* 1973; 32: 1104–1112.
2) Butler JJ, Howe CD, Johnson DE: Enlargement of the supraclavicular lymph nodes as the initial sign of prostatic carcinoma. *Cancer* 1971; 27: 1055–1063.
3) McMenamin PG, Anderson JD, Baker JJ: Prostatic carcinoma presenting with neck metastasis. *J*

Otolaryngol 1989; 18: 119–124.
4) Fletcher DR, Orell SR: Supraclavicular lymphadenopathy and carcinoma of the prostate. *Med J Aust* 1974; 2: 866–869.
5) Cho KR, Epstein JI: Metastatic prostatic carcinoma to supradiaphragmatic lymph nodes. A clinicopathologic and immunohistochemical study. *Am J Surg Pathol* 1987; 11: 457–463.
6) Saeterr G, Fossa SD, Ous S, Blom GP, Kaalhus O: Carcinoma of the prostate with soft tissue or non-regional lymphatic metastases at the time of diagnosis: a review of 47 cases. *Br J Urol* 1984; 56: 385–390.
7) 津布久雅彦，林　三進，伊東邦子，金子稜威雄，嶋田守男，赤坂喜清，他: 全身タリウムシンチグラフィで明瞭な骨格の描出を認めた前立腺癌びまん性骨転移例．核医学 1995; 32: 1249–1253.
8) Storey GR, Davies P, Cooper R: Tc-99m sestamibi uptake in metastatic prostate carcinoma. *Clin Nucl Med* 2000; 25: 133–134.
9) Wakasugi S, Hoguti A, Katsuda T, Hashizume T, Hasegawa Y: Potential of ^{99m}Tc-MIBI for detecting bone marrow metastases. *J Nucl Med* 2002; 43: 596–602.
10) Makhija M: Metastatic prostatic carcinoma presenting as an anterior mediastinal mass on gallium imaging. *Clin Nucl Med* 1991; 16: 923–925.

Summary

A Case Report of Distant Lymph Nodes Metastases from Prostate Cancer Imaged with ^{201}Tl and ^{99m}Tc-MIBI

Katsuji Ikekubo, Megumu Hino, Hidetomi Ito, Hiroyuki Ohtsuka and Yasuhiko Saiki

Department of Nuclear Medicine, Kobe City General Hospital

Prostate cancer most often metastases to regional lymph nodes and bones by hematogeneous or lymphatic spread. The authors present a rare case of metastatic prostate cancer to supradiaphragmatic lymph nodes that were detected on ^{201}Tl and ^{99m}Tc-MIBI imaging and confirmed on a CT scan.

An 81-yr-old man with bilateral painful cervical lymphadenopathies was referred to our hospital with suspected thyroid cancer. The US and thyroid scan indicated no abnormalities in his thyroid gland. Both ^{201}Tl and ^{99m}Tc-MIBI scans showed multiple areas of abnormally increased radioactivity in both supraclavicular, anterior mediastinum, and bilateral hilar regions. A CT scan also revealed multiple lymphadenopathies in the same regions as radionuclide scans. Prostate cancer was diagnosed from the results of immunohistochemical staining for PSA examination of a biopsy specimen of the mediastinal lymph node. The serum PSA concentration was markedly elevated at 490 ng/m*l* (normal, $<$40 ng/m*l*). Both ^{99m}Tc-HMDP bone and ^{67}Ga scans were normal. All supradiaphragmatic lymph nodes on CT images disappeared 2 months after subcapsular orchiectomy and endocrine treatment with Bicalutamide.

Metastatic prostate cancer should be considered when metastatic adenocarcinoma is discovered in the supraclavicular lymph nodes of elder men.

Key words: Prostate cancer, Supraclavicular lymph nodes metastases, ^{201}Tl, ^{99m}Tc-MIBI, PSA.