《ノート》

高比放射能 $^{197}HgCl_2$ による肺腫瘍の描出

Visualization of Lung Tumor by Using $^{197}HgCl_2$ with High Specific Radioactivity

福永　仁夫*　藤田　透*　滋野　長平*　森田　陸司*
鳥塚　莞爾*

Masao FUKUNAGA, Toru FUJITA, Chohei SHIGENO,
Rikushi MORITA and Kanji TORIZUKA

Dept. of Radiology and Nuclear Medicine, Kyoto University Hospital

I. はじめに

^{67}Ga-citrate が腫瘍親和性アイソトープとして臨床的に使用されて以来，$^{197}HgCl_2$, ^{57}Co-bleomycin, や ^{99m}Tc-bleomycin や ^{169}Yb-citrate などが次次に開発されてきた[1~5]．肺腫瘍への臨床応用には，^{67}Ga-citrate が最も広く使用され，その有用性と限界は確立した感がある[6]．ところが，$^{197}HgCl_2$ に関しては，一部の臨床家の精力的な研究にもかかわらず，本邦ではあまり一般的に使用されていない[7]．

今回，著者らは肺腫瘍の描出に高比放射能の $^{197}HgCl_2$ を使用する機会を得たので，その臨床的有用性を検討した．

II. 対象および方法

原発性肺癌 13 例 (腺癌 6, 扁平上皮癌 6, 小細胞癌 1), 転移性肺癌 5 例 (腎癌 2, 乳癌 1, 上咽頭癌 1, 原発不明 1), 縦隔腫瘍 (神経鞘腫) 1 例および肺結核 2 例の計 21 例を対象に用いた．

方法は，$^{197}HgCl_2$ (比放射能 250～1,000 mCi/mg, ミドリ十字社) 2mCi に glutathione 100 mg を混和後，静注投与し 48 時間目に胸部のイメージを得た．撮像は，高分解能コリメータを装着したガンマ・カメラ (Gamma View, 日立) にて前面および背面から行い，カウントは 380～500 K を集めた．

7 症例 (原発性肺癌 3, 転移性肺癌 3, 肺結核 1) については，^{67}Ga-citrateによる腫瘍イメージと比較した．なお ^{67}Ga-citrate によるシンチグラフィは，2 mCi を静注投与後 72 時間目に撮影を行った．

III. 結　果

1) $^{17}HgCl_2$ の異常集積

肺病変部位への $^{197}HgCl_2$ の異常集積の有無は，Table 1 に示す如くである．原発性肺癌 13 例の全例，転移性肺癌 5 例の全例および肺結核 2 例中 1 例に異常集積を認めた．

以下，症例を呈示する．

①症例 M.K. (56) 男: 肺癌 (腺癌)

胸部レ線像: 両肺野に多発性の結節性陰影を認める．

$^{197}HgCl_2$ スキャン像: 両肺に diffuse な集積を

* 京都大学医学部放射線・核医学科
受付：56 年 1 月 7 日
最終稿受付：56 年 1 月 29 日
別刷請求先：京都市左京区聖護院川原町 54 (〒606)
京都大学医学部附属病院放射線核医学科
福永仁夫

Key words: $^{197}HgCl_2$, High Specific Radioactivity, Tumor-imaging Agent, Lung Tumor

Presented by Medical*Online

Table 1 Summary of accumulation of $^{197}HgCl_2$ in lung diseases.

	Accumulation of $^{197}HgCl_2$		
	(+)	(−)	Total
Primary Lung Cancer	13	0	13
Metastatic Lung Cancer	5	0	5
Mediastinal Tumor (Neurinoma)	0	1	1
Tuberculosis	1	1	2

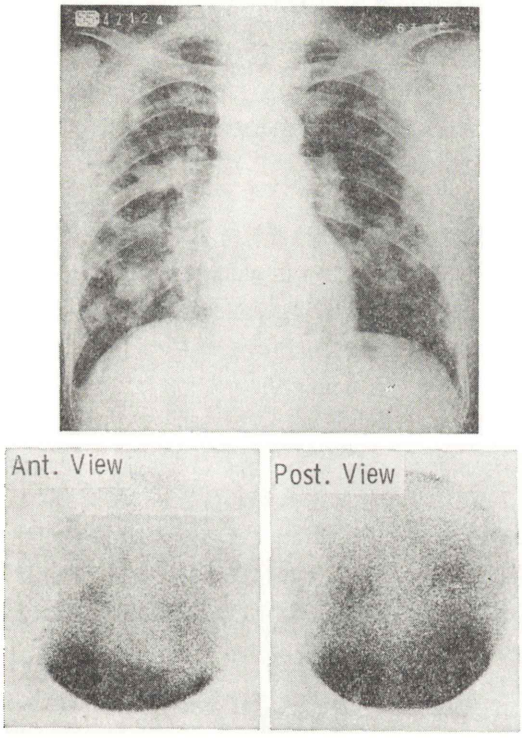

Fig. 1 $^{197}HgCl_2$ scintigram in a patient with lung cancer (adenocarcinoma). Abnormal accumulations were noticed in bilateral lung fields and left axillary lymph nodes.

認める．触診にて母指頭大に触れた左腋窩リンパ節にも異常集積がみられる (Fig. 1).

②症例　T. M. (65) 男．肺癌 (扁平上皮癌)

胸部レ線像: 右肺下野に輪形の主病巣の他，両肺上葉に結節状陰影を認める．

$^{197}HgCl_2$ スキャン像: 胸部レ線像の異常陰影に一致した部位に $^{197}HgCl_2$ の集積を認める．その

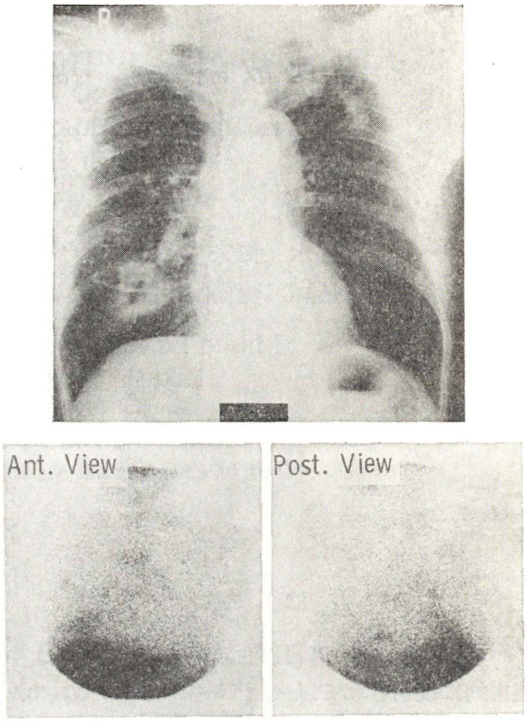

Fig. 2 $^{197}HgCl_2$ scintigram in a patient with lung cancer (squamous cell carcinoma). Abnormal accumulations were noticed in right upper and lower lobe, mediastinum and left lower lung.

他，縦隔部および左肺下野にも異常集積がみられる (Fig. 2).

③症例　S. J. (65) 男．肺癌 (小細胞癌).

胸部レ線像: 右肺上葉に結節状陰影と胸膜炎を認める．右肺下野にも異常陰影あり．

$^{197}HgCl_2$ スキャン像: 右肺上葉に diffuse な集積を認める (Fig. 3).

2) 肺癌の組織型と $^{197}HgCl_2$ の異常集積

組織型の違いと $^{197}HgCl_2$ の集積にはなんら差違が認められなかった．つまり，腺癌，扁平上皮癌および小細胞癌のすべての肺原発巣は，$^{197}HgCl_2$ により陽性描画された．

3) 腫瘍サイズと $^{197}HgCl_2$ の集積との関係

原発性肺癌 13 例のうち，最小の腫瘍サイズを示した症例は，23×23 mm であった．その $^{197}HgCl_2$ スキャンを Fig. 4 に示す．$^{197}HgCl_2$ により明瞭な hot-spot が観察された．

Presented by Medical*Online

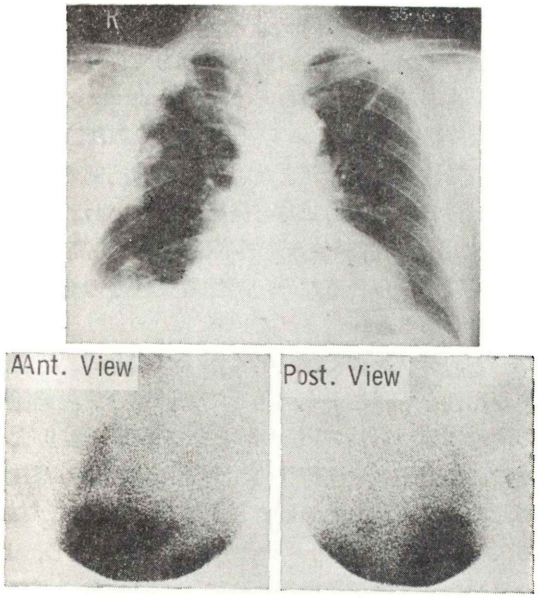

Figg. 3 $^{197}HgCl_2$ scintigram in a patient with lung cancer (small cell carcinoma). Diffuse abnormal accumulation was shown in right upper lobe.

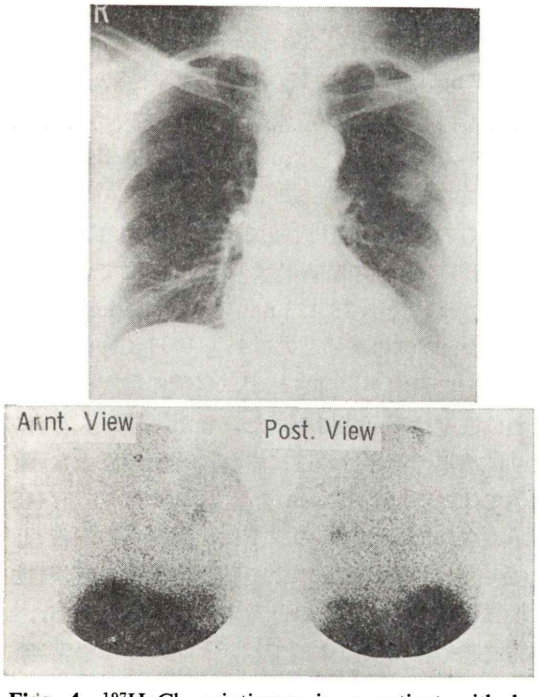

Figg. 4 $^{197}HgCl_2$ scintigram in a patient with lung cancer. The size of tumor in left upperlobe was 23×23 mm.

4) $^{197}HgCl_2$ による異常集積のパターン

局所性の hot-spot を呈したものは 7 例，diffuse な集積を示したものは 7 例，両者のパターンを示したものは 2 例および内部の cold area を示したものは 1 例であった．

Fig. 5 は，左上葉に巨大な陰影を胸部レ線像で認められた症例で，$^{197}HgCl_2$ スキャンでは内部は cold area を示し，necrosis の存在が示唆された．

5) $^{197}HgCl_2$ と ^{67}Ga-citrate による腫瘍イメージの比較

Table 2 に示す如く，原発性および転移性肺癌

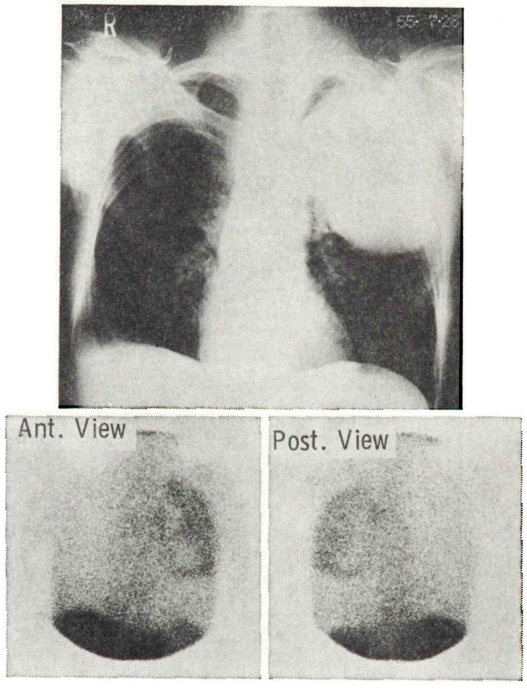

Fig. 5 $^{197}HgCl_2$ scintigram in a patient with lung cancer. Scintigram showed abnormal accumulation associated with inner-cold area in left upper lobe.

Table 2 Comparative study of tumor imaging with $^{197}HgCl_2$ and ^{67}Ga-citrate in lung diseases.

	$^{197}HgCl_2$ (+) ^{67}Ga-Citrate (+)	$^{197}HgCl_2$ (−) ^{67}Ga-Citrate (−)
Primary Lung Cancer	3	0
Metastatic Lung Cancer	3	0
Tuberculosis	0	1

Presented by Medical*Online

では，$^{197}HgCl_2$ および ^{67}Ga-citrate 共に陽性を示した．他方，肺結核1例では共に異常集積を認めなかった．

Fig. 6 は，左肺上葉の肺癌の $^{197}HgCl_2$ および ^{67}Ga-citrate スキャンを示す．両シンチグラム共に明瞭に異常集積を指摘することができた．

6) $^{197}HgCl_2$ によるリンパ節の描出

$^{197}HgCl_2$ の転移リンパ節への集積は6例に認められた．つまり，鎖骨上窩リンパ節 (左3, 両側1) に4例，左腋窩リンパ節に1例および縦隔リンパ節に1例みられ，表在性リンパ節では小指頭大以上，縦隔リンパ節では断層撮影で2 cm 以上の大きさであった．

IV. 考　案

1969年，Edwards らは，^{67}Ga-citrate を Hodgkin 病患者に使用しリンパ節病巣の陽性描出に成功して以来，より特異性をもった感度の良い腫瘍親和性アイソトープの開発が精力的に行われてきた．肺腫瘍の臨床に関しては，^{67}Ga-citrate の有用性が広く認識され，2 cm 以上の腫瘍であれば90%以上の陽性率を示し，また，縦隔や肺門部のリンパ節転移の検出にも威力を発揮するといわれている[6]．しかし，肺結核等の炎症性疾患にも高率に異常集積がみられるため，悪性と良性との鑑別には限界があると報告されている．

一方，フランスでは，早くから $^{197}HgCl_2$ が腫瘍親和性をもつことを利用して，肺癌の病巣範囲の決定に用いられていた[8]．ところが Hg はリンパ球，細網細胞や癌細胞の膜表面に集積するだけでなく，赤血球や血漿蛋白とも結合する性質がある[9]．そこで，これらバック・グランドを減じ，より良好なイメージを得るために，$^{197}HgCl_2$ を還元型 glutathione と混和し，^{197}Hg-glutathione の形にして使用する工夫がなされている[9]．$^{197}HgCl_2$ を臨床に使用する場合，もう一つの重要な問題はその毒性についてである．今回，著者らが使用した高比放射能 (250～1,000 mCi/mg) の $^{197}HgCl_2$ の場合，2 mCi 投与では Hg 量として 2～8 μg と計算される．この量は，日常食事から摂取される Hg 量 5～20 μg に比して，多いとはいえず，十分安全であると考えられる[10]．

著者らの今回の臨床成績では，原発性および転移性の肺癌18例の肺病巣は $^{197}HgCl_2$ にて全例陽性描出され，最小 23×23 mm の coin lesion が検出された．肺癌の組織型の違いと $^{197}HgCl_2$ の集積には一定の傾向が観察されず，集積の程度から組織型の推定は不可能であった．また，$^{197}HgCl_2$ により肺病巣の範囲は明確にされ，一例の巨大な腫瘍例では内部は cold area を呈し，necrosis の存在が示唆された．これらの成績は，飯尾らの報告とほぼ一致し，$^{197}HgCl_2$ による肺腫瘍診断の有用性と限界を示しているものと考えられる[11]．一方，神経鞘腫や肺結核の1例では，$^{197}HgCl_2$ は異常集積を認めなかった．肺結核の他の1例は，軽度の $^{197}HgCl_2$ 集積を示したが，この症例は活動性の病変でかつ未治療の症例であり，今後症例を重ね検

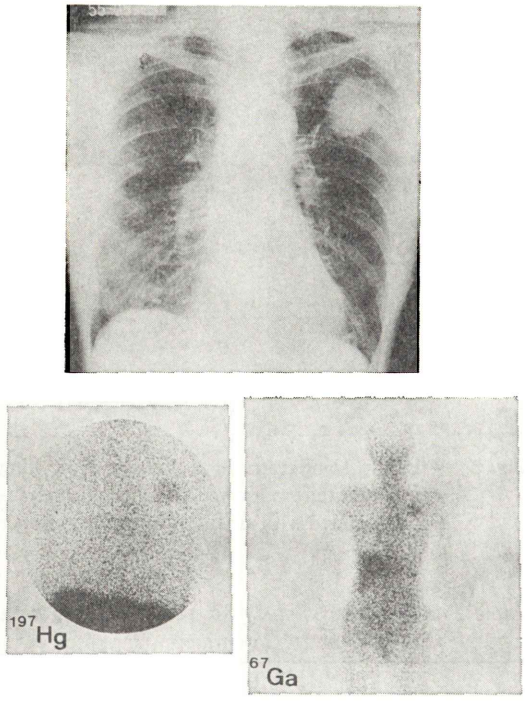

Fig. 6 Comparative study of tumor imaging with $^{197}HgCl_2$ and ^{67}Ga-citrate in a patient with lung cancer. Bottom left: $^{197}HgCl_2$ scintigram. Bottom right: ^{67}Ga-citrate scintigram.

Presented by Medical*Online

討する必要があろう．また $^{197}HgCl_2$ スキャンは，リンパ節転移を知る上にも有用であった．つまり，腋窩部，鎖骨上窩や縦隔部リンパ節への転移が検出された．しかし，$^{197}HgCl_2$ は悪性腫瘍だけでなく良性疾患にも時に集積することが知られており，シンチグラムを読影する際には注意が必要である[11]．

^{67}Ga-citrate を併用した 7 例では，集積の有無に関して両者共に同様の成績が得られた．6 例の原発性および転移性肺癌では両者共に陽性集積を，1 例の肺結核では両者共に異常集積を認めなかった．このように，$^{197}HgCl_2$ と ^{67}Ga-citrate は肺腫瘍の臨床に同等の診断的価値が認められた．

V. 結　論

原発性肺癌 13 例，転移性肺癌 5 例，神経鞘腫 1 例および肺結核 2 例の計 21 例について，高比放射能 (250～10,000 mCi/mg) の $^{197}HgCl_2$ を使用し，腫瘍スキャンを行い，その臨床的有用性を検討した．

原発性および転移性肺癌 18 例の全例に，肺病巣への $^{197}HgCl_2$ の異常集積を認め，最小 23×23 mm の coin lesion の検出が可能であった．しかし，肺癌の組織型と $^{197}HgCl_2$ の集積の間には，一定の傾向が観察されなかった．一方，神経鞘腫や 1 例の肺結核では異常集積を認めなかった．^{67}Ga-citrate による腫瘍スキャンとの比較は 7 例について施行され，肺病巣への集積の有無は両者共同じ態度を示した．また，$^{197}HgCl_2$ の毒性に関しては，2 mCi 投与時の Hg 量は 2～8 μg と計算され，十分安全に使用可能と考えられた．

最後に $^{197}HgCl_2$ スキャンに関して，懇切なるご教示を頂いた，国立中野療養所飯尾正明先生および $^{197}HgCl_2$ を提供下さったミドリ十字社に深謝致します．

文　献

1) Edwards CL, Hayes RL: Tumor scanning with ^{67}Ga citrate. J Nucl Med **10**: 103–105, 1969
2) Wolf R, Fischer J: Szintigraphische Untersuchungen mit $^{197}HgCl_2$. 45 Dtsch. Röntgenkongress, Wiesbaden, 1964, p. 57
3) Nouel JP, Renault H, Robert J, et al: La bleomycin marquee an 57-CO. Novv Press Med **1**: 95–98, 1972
4) Mori T, Odori T, Sakamoto T, et al: Clinical results of 99mTc-labelled bleomycin scintigraphy in various malignant and benighn diseases; Comparison with 67-Ga citrate scintigraphy. Jap J Clin Oncol **4**: 133–144, 1974
5) 久田欣一，平木辰之助，安東　醇，他：新癌親和性物質 ^{169}Yb-citrate による人癌陽性描画．医学のあゆみ **83**: 198–199, 1972
6) Siemsen JK, Grebe SF, Waxman AD: The use of gallium-67 in pulmonary disorders. Sem Nucl Med **8**: 235–249, 1978
7) 藤井忠重：$^{197}HgCl_2$による肺癌のシンチグラムの検討(第 1 報)．日胸臨 **10**: 793–802, 1972
8) Rymer M: Scintigraphies pulmonaries au mercure radioactif. J franc med chir **21**: 129–140, 1967
9) 飯尾正明，平田正信，原　敏彦，他：放射性 Hg-グルタチオンによる肺シンチグラフィーの臨床利用．臨放 **17**: 206–210, 1973
10) Kellershohn C: The renal uptake of radioactive mercury ($^{197}HgCl_2$), Raynaud C, Wagner HN, Royer P, eds. Thomas Springfield, Boston, 1976, p. 195
11) 飯尾正明，松本泰祐，木村壮一：アイソトープによる肺癌の診断．臨床医 **4**: 550–553, 1978

Presented by Medical*Online