《ノート》

上大静脈閉塞例における ^{99m}Tc-diethyl IDA 異常スキャン：肝の Hot Spot

Abnormal ^{99m}Tc-diethyl IDA Scan Caused by the Obstruction of Superior Vena Cava: "Hot Spot" in the Liver

川口新一郎* 飯尾 正宏* 大竹 英二* 山田 英夫*
千葉 一夫* 村田 啓* 野口 雅裕* 高岡 茂*
市橋 牧子**

Shinichiro KAWAGUCHI, Masahiro IIO, Eiji OHTAKE, Hideo YAMADA, Hajime MURATA, Kazuo CHIBA, Masahiro NOGUCHI, Shigeru TAKAOKA* and Makiko ICHIHASHI**

*Department of Nuclear Medicine and Radiological Sciences
**Internal Medicine, Tokyo Metropolitan Geriatric Hospital, Itabashi, Tokyo, Japan

I. 緒 言

上大静脈閉塞患者に肝コロイドスキャンを行う時まれにみられる肝 hot spot については 1972 年，Coel ら[1] の報告以来，現在迄に 20 例の報告[2~10]がある．それらの報告は全て異常短絡による過剰灌流部の星状細胞へコロイドが過剰摂取され，高度な摂り込みがみられた現象[11] である．今回，我々は ^{99m}Tc-diethyl IDA (EHIDA) 胆道スキャンで肝 hot spot を認め，その経過も観察した 1 例を経験したので，興味ある症例として報告する．

II. 症 例

症例は 63 歳女性．昭和 54 年 7 月より咳が頻発し，顔がむくみ，右肩痛が始まった．某医で右上葉の無気肺を指摘され，気管支鏡，気管支造影で右上葉気管支の腫瘍による完全閉塞が認められた．生検の結果，扁平上皮癌が確認された．8 月 21 日放射線治療の目的で当院へ転院した．

入院直後に右肘静脈注入法で行った $^{99m}TcO_4^-$ 20 mCi による胸部 RI アンギオは右腕頭静脈から上大静脈への移行部に狭窄を示し，SVC の圧迫による右腕頭静脈の著明なうっ滞を示した．胸壁の異常短絡はみられなかった．通常の上大静脈造影も同様な所見を示した．9 月 5 日～11 月 1 日の間に腫瘍部に 6,850 ラドの照射を行い，無気肺の改善が著明であった．

しかし，その後状態は悪化し，4か月後 (55年2月12日) 右季肋下に腫瘍を触れるようになり，^{99m}Tc-EHIDA による肝・胆道スキャンを右肘静脈注入法で行った．検査時の生化学的肝機能はビリルビン 0.3 mg/d*l*, ALP 39 IU, GOT 8 IU, GPT 3IU と正常範囲内であった．注入数十秒後の早期より肝右葉・左葉境界部上部に高度の異常集積が出現し，その hot spot は全観察期間の 60 分にわたっ

* 東京都養育院附属病院核医学放射線部
** 東京都養育院附属病院・内科
受付：55 年 5 月 26 日
最終稿受付：55 年 5 月 26 日
別刷請求先：東京都板橋区栄町 35－2 号 (〒 173)
東京都養育院附属病院核医学放射線部
川 口 新一郎

Key words: ^{99m}Tc-diethyl IDA, Abnormal hepatobiliary scan, Hot spot in the liver, Caval-portal shunting, SVC syndrome

Presented by Medical*Online

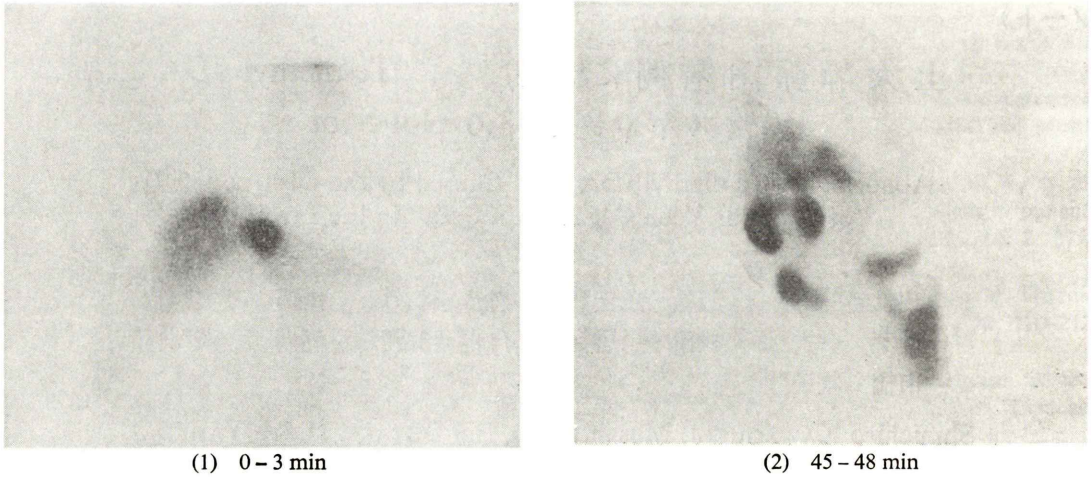

(1) 0－3 min (2) 45－48 min

Fig. 1 ^{99m}Tc-diethyl IDA scan (TMGH 792763) "Hot spot" appeared immediately after injection of ^{99m}Tc-diethyl IDA and continued for an hour of observative time with gradual fading out of the activity.

て持続した．Fig. 1 に 3 分毎 48 分迄のマルチフォマット画像の内，hot spot が顕著であった最初の 0 分～3 分の画像と，最後の 45 分～48 分の画像を示した．肝門部に SOL がみられ，また総胆管末梢部の拡大も診断される．胆道系への輸送は遅延し，胆のうは 35 分後に描出された．右季肋下の腫瘤は肝門部の SOL と一致した．(注：この時点での同側よりの ^{99m}Tc-フィチン酸スキャンは実施しえなかった．)

4 日後，前回とは逆に左肘静脈注入法で ^{99m}Tc-フィチン酸による肝スキャンを行った．注入時の胸腹部 RI アンギオは肺・肝描出前の初期相で腹部に前述した hot spot とは異なる別の異常短絡を描出し，SVC 症候群による多くの短絡の一部を示唆したが，この側よりの静的肝スキャンは hot spot を示さなかった．

1 か月後更に右肘静脈注入法で ^{99m}Tc-フィチン酸による肝スキャンを行った．注入時の胸腹部 RI アンギオは狭小な SVC，奇静脈から半奇静脈を介し下大静脈へと迂回すると考えられる拡張した異常短絡を描出した．SVC 症候群の進展に伴い，異常短絡が更に高度に進行してきたことがみられたが，この時期では hot spot がみられなかった．

この時期に確認のため更に ^{99m}Tc-EHIDA スキャンを右肘静脈注入法で行ったが ^{99m}Tc-フィチン酸と同様，hot spot はみられなかった．肝に多発性SOL がみられ，肝右葉・左葉境界部にも大小の SOL がみられた．

入院 7 か月後，4 月 2 日に死亡した．剖検で肺癌の多発性肝転移，特に右葉下方に手拳大のものが，右葉と左葉の間にはピンポン玉大のもの及び小さな多発性転移がみられた．右肺上葉の肺癌は直径 5 cm 大で，SVC 及び周囲へ浸潤していた．SVC 内には血栓が形成され，血栓は上方へ左腕頭静脈・副半奇静脈また右腕頭静脈にも及び，奇静脈は拡張していた．

III. 考　案

上大静脈閉塞例で肝スキャン時に報告された hot spot を Table 1 にまとめて示した[1~10]．20 例の内，4 例は更に ^{131}I-rose bengal (RB) 胆道スキャンで追試されているが，hot spot を示した例はなく[1~3]，この点自験報告例は肝・胆道製剤で hot spot を見出した最初のものである．

肝 hot spot 出現の原因としては，剖検で hot spot 部に腫瘍が証明されなかったこと[2]，肺癌への放射線治療後 hot spot が小さくなったこと[2]，

Presented by Medical*Online

Table 1 The list of reported "hot spot" of liver scan in cases of superior vena caval obstruction

Year	Authors	Liver scan (Tc-99m sulfur colloid)	Hepatobiliary scan (I-131 rose bengal)
1972	Coel et al[1]	hot spot (1 case)	decreased (1 case)
”	Joyner[2]	hot spot (3 cases)	normal (2 cases)
1973	Mikolajkow et al[3]	hot spot (1 case)	normal (1 case)
”	Holmquest et al[4]	hot spot (2 cases)	
”	Morita et al[5]	hot spot (1 case)	
”	Hopkins[6]	hot spot (2 cases)	
1975	Hughes III[7]	hot spot (1 case)	
1976	Lee et al[8]	hot spot (2 cases)	
”	Gooneratne et al[9]	hot spot (5 cases)	
1978	Tetalman et al[10]	hot spot (2 cases)	

下肢注入法で hot spot が現れなかったこと[2,4]，RI アンギオによる短絡路の描出[4~10]，更に静脈造影による短絡路の詳細な検討[8,10] 等により，異常短絡路を介する肝局所への過剰灌流によりコロイドが肝網内系の一部へ過剰摂取されることによると考えられている．肺スキャン剤を肘静脈から注入した時肝 hot spot 部に投与量の 25% が集積したとの報告[4] もあり，hot spot 例はかなりの異常短絡血流が中心静脈から直接肝に注いでいることが知られた．Tetalman ら[10] は上大静脈閉塞の 4 例に対して肝スキャンと静脈造影を施行し，対比している．2 例が肝 hot spot を示し，夫々臍傍静脈を介する静脈—門脈短絡例及び横隔膜静脈を介し門脈へ注ぐ例であった．他2例は hot spot を示さず，これらは共に下大静脈への直接短絡例であった．このように上大静脈閉塞例は全例 hot spot を示すのではなく，前腹壁静脈から門脈へ達する異常短絡を有す例のみが hot spot を示し，Lee ら[8] も強調している事実である．在来の20例の肝 hot spot 報告例はほとんどが臍傍静脈を介する短絡例であった．

今回呈示した肝・胆道スキャン製剤でみられた一過性肝 hot spot の原因は従来肝コロイドスキャンで言われているのと同様，高濃度の RI が短絡を介して肝の局所へ流入し，うっ滞による polygonal cell への高度な RI 摂取によると考えられる．また病期の初期，上大静脈血は腹壁の短絡を介して門脈系へ逆行性に注ぎ，hot shot を示した．しかし症状が進展するとともに奇静脈を介する下大静脈への短絡が生じたことはその後の RI アンギオで観察した．このため初回の肝・胆道スキャンでみられた hot spot はその後消失し，最終的には出現しなくなった．またこの部に転移性腫瘍も発生し，欠損像を示すようになったが剖検で確認された．本例にみられるごとく，本症候群での静脈短絡は症状の進展に伴い常にその径路及び量が変化しており，hot spot が現れるには時期が問題となる．著者らは同時期に ^{99m}Tc-フィチン酸スキャンを行いえず，^{99m}Tc-EHIDA でのみ肝 hot spot をみたが，在来の ^{131}I-RB で行われた肝・胆道スキャン剤法では Table 1 のごとくすべて陰性であったことは，時期の他に RI 投与量及び肝・胆道系への輸送速度・量が今回の製剤に比し圧倒的に少ないことによると考えられる．hot spot が腫瘍に基因する可能性については，胆道スキャン剤は肝細胞のみに摂取され肝腫瘍には摂取されないことを考えると考慮されえない．また胆管閉塞に基因するうっ滞性 hot spot である可能性については，RI 注入数十秒後の血管相からすでに hot spot が現れており，この早期に RI が胆管へ高濃度に移行することはありえないので否定された．

一方，Gooneratne ら[9] は腎癌による下大静脈閉塞例について肝スキャンで肝 hot spot がみられたことを報告している．機序は上大静脈閉塞の場合と同様，下大静脈閉塞による直接肝に至る短絡路の関与が考えられた．

Presented by Medical*Online

以上，上大静脈閉塞例における肝スキャン hot spot が在来の肝コロイドスキャンのみでなく，肝・胆道スキャン剤でもみられることを観察し報告した．

IV. 結　論

上大静脈閉塞例の ^{99m}Tc-EHIDA 胆道スキャンで一過性の肝 hot spot を経験し，報告した．文献上，網内系肝スキャン剤による肝 hot spot の報告は 20 例あるが，肝・胆道スキャン剤による肝 hot spot の報告は未だない．今回示した hot spot の原因としては従来肝コロイドスキャンで言われているのと同様，高濃度の RI が短絡を介して肝の局所へ流入し，polygonal cell への高度な RI 摂取が考えられた．

なお，本論文の要旨は第 307 回日本医学放射線学会関東地方会において発表した．

文　献

1) Coel M, Halpern S, Alazraki N, et al: Intrahepatic lesion presenting as an area of increased radionuclide uptake on a liver scan. J Nucl Med **13**: 221–222, 1972
2) Joyner JT: Abnormal liver scan (radiocolloid "hot spot") associated with superior vena cava obstruction. J Nucl Med **13**: 849–851, 1972
3) Mikolajkow A, Jasinski WK: Increased focal uptake of radiocolloid by the liver. J Nucl Med **14**: 175, 1973
4) Holmquest DL, Burdine JA: Caval-portal shunting as a cause of a focal increase in radiocolloid uptake in normal livers. J Nucl Med **14**: 348–351, 1973
5) Morita ET, McCormack KR and Weisberg RL: Further information on a "hot spot" in the liver. J Nucl Med **14**: 606–608, 1973
6) Hopkins GB: Superior vena cava obstruction and increased radiocolloid activity on liver scintiphotos. J Nucl Med **14**: 883, 1973
7) Hughes III FA: The value of hepatic scintiangiography and static liver scans in superior vena caval obstruction: case report. J Nucl Med **16**: 626–628, 1975
8) Lee KR, Preston DF, Martin NL, et al: Angiographic documentation of systemic-portal venous shunting as a cause of a liver scan "hot spot" in superior vena caval obstruction. Am J Roentgenol **127**: 637–639, 1976
9) Gooneratne NS, Buse MG, Quinn JL, et al: "hot spot" on hepatic scintigraphy and radionuclide venacavography. Am J Roentgenol **129**: 447–450, 1977
10) Tetalman MR, Kusumi R, Gaughran G, et al: Radionuclide liver spots: Indicator of liver disease or a blood flow phenomenon. Am J Roentgenol **130**: 291–296, 1978
11) Wistow BG, Subramanian G, Van Heertum RL, et al: An evaluation of ^{99m}Tc-labeled hepatobiliary agents. J Nucl Med **18**: 455–461, 1977

Presented by Medical*Online