《症例報告》

内視鏡的バルーン拡張術による食道通過時間の改善を食道シンチグラフィで確認したアカラシアの1例

中谷　尚登*　成木　行彦*　瓜田　純久*　平野　盛久*
大塚　幸雄*　高野　政明**　丸山　雄三**

要旨　症例は35歳男性．嚥下困難を主訴に平成4年4月，当院来院．食道造影にて，フラスコ型のアカラシアを認めた，入院後，症状改善の目的でバルーン拡張術を施行した．内視鏡装着バルーンを拡張させ，10分間，狭窄部位に留置した．食道通過時間の改善を検討するため，バルーン拡張術前後に，^{99m}Tc-スズコロイド37 MBq (0.5 m*l*) を蒸留水と混和し，坐位で服用させた．二度の拡張術施行後，蒸留水では13.5秒から5.5秒へと通過時間 ($T_{3/4}$) の改善を認めた．アカラシアの改善を検討する上で，蒸留水等の低比重の試料を用いた，食道シンチグラフィによる通過時間の検討が有用と考えられた．

(核医学 **30**: 779–783, 1993)

I. はじめに

これまでに上部消化管狭窄に対する内視鏡下バルーン拡張術の試みが報告されている[1,2]．また，食道動態シンチグラフィにて食道機能異常が検出されるようになった[3]．今回，^{99m}Tc-スズコロイドに蒸留水を加え，バルーン拡張術前後の通過時間 ($T_{3/4}$) を検討した．低比重で粘稠度の低い蒸留水との混和による通過時間の評価が有用であった，アカラシアの1例を報告する．

II. 症　例

症例：S.O.　35歳　男性

主訴：嚥下困難

現病歴：平成元年4月頃より嚥下困難を訴え，特に固形物の嚥下が困難になった．いったん症状消失するも，2か月後に再度，嚥下困難出現した．同年7月，アカラシアと診断され，亜硝酸剤を内服し経過観察していた．平成3年3月より嚥下困難，嘔吐を伴うようになったため平成4年2月，内視鏡的バルーン拡張術施行目的にて当院入院となった．

既往歴：18歳よりB型肝炎キャリアを指摘されている．

家族歴：特記すべきことなし．

一般検査所見：軽度肝機能異常を認めた．

拡張術前食道透視：食道下部を中心にフラスコ型の狭窄を認めた (Fig. 1 左)．

拡張術前内視鏡像：食道下部 (Li) に内腔の狭窄を認めた．粘膜面に異常を認めなかった (Fig. 1 右)．

術中内視鏡像：2チャンネルスコープの3.5 mm 鉗子口を通過する Microvasive 社製 Rigiflex リトリーバルバルーン (TTS Dilator) (径 25 mm, 75 Fr, 拡張圧 25 psi) を用いて1回につき10分間，3週間おいて計2回施行した (Fig. 2)．

核医学検査法：^{99m}Tc-スズコロイド37 MBq を

* 東邦大学医学部第一内科
** 同　付属大森病院
中央放射線診断部核医学室
受付：5年1月26日
最終稿受付：5年4月20日
別刷請求先：東京都大田区大森西6–11–1 (〒143)
東邦大学医学部付属大森病院第一内科
中谷尚登

Presented by Medical*Online

25 m*l* の蒸留水と混和し，内視鏡的バルーン拡張術前後に坐位で服用させた．ROI (region of interest) を各々，口腔，上部食道，下部食道，EG-junction に設定し，各 ROI ごとに時間放射能曲線を作成した (Fig. 3)．また，通過時間 ($T_{3/4}$) は，0.5 秒間隔で，30 秒間測定した．施行時，^{99m}Tc-スズコロイドを口腔内に含んだ嚥下前の状態を100%とし，嚥下後，放射能が嚥下前の75%となるまでの時間を通過時間 ($T_{3/4}$) とした．

III. 結　果

蒸留水 25 m*l* との混和にて，拡張術前後で通過時間 ($T_{3/4}$) は 13.5 秒から 5.5 秒へと改善を認めた (Fig. 4)．拡張前の時間放射能曲線で下部食道に着目すると，ピークからプラトーに達するまでの放射能の減少は，停滞後，狭窄した内腔から重力により胃内腔へ落下したものと思われる．治療後の食道透視ではフラスコ型の狭窄は解除され (Fig. 5 右)，内視鏡では，下部食道の狭窄の改善を認めた．粘膜面には異常を認めなかった (Fig. 5 左)．

IV. 考　案

シンチグラフィを用いた食道機能の検査の試みは，Kazem[4] 以来，諸家により報告されている．アカラシアにおいても氏家らは運動機能障害の定量的評価に用い報告している[5]．今回の食道シンチグラフィは水とほぼ同等の比重，粘稠度の ^{99m}Tc-スズコロイドに蒸留水を加え坐位で検討したが，食道の狭窄が強くても重力により30秒以内で T(3/4) を測定できた．これまでに，バリウムを用いた食道透視による定量的評価も行われているが[6]，食道粘膜への付着遺残や RI の不均等な混入等，問題点が多い．他試料でも検討したが，粘稠度，比重の点からも蒸留水 20–30 m*l* に混和した放射能の検討が最も適切と考えられた．

今回の食道シンチグラフィでは，アカラシアという疾患を考慮に入れると，食道体部の蠕動波の消失，主に重力による通過を考慮するため坐位あるいは立位のほうが自然であり，実際的であった．われわれは，内視鏡直視下に balloon dilator を使用した．食道狭窄拡張術は注入した水により balloon を通して食道粘膜の観察が可能でブジー法のように上下方向に力が加わらず，放射方向のみの力を狭窄部に伝達しうるため，出血，穿孔の可能性も少ない．拡張術施行時のバルーン拡張時間，施行回数を検討すると，氏家らは，アラカシアにおいて，30 秒間の拡張，5 分間の interval をおいて 2 回施行し，食道粘膜への停滞率の改善を報告している[5]．一方，松本らは，食道静脈瘤硬化療法後の食道狭窄 7 例中 3 例に食道狭窄拡張術を施行しているが，balloon 最大耐圧 2.4 気圧とし，10 分間拡張，5 分の interval をおいて，さらに 5 分間の拡張を施行，これにより，Olympus 社製 P-10 ファイバースコープ (直径 9 mm) の通過が可能になったとの報告がある[7]．今回われわれも 1 回につき，10分間，3 週間の間隔をおいて，拡張術を 2 回施行することで，Olympus 社製 2 channel スコープ (直径 11.8 mm) が通過可能となった．アカラシアにおいても硬化療法後の瘢痕狭窄解除と同様に，10分間程度の拡張時間が適切と思われた．

拡張術後，4 か月間，本症例は再発を認めていないが，アカラシアでは，1 年以内に，再発が集中することから，食道シンチグラフィ，自覚症状などによる，頻回の経過観察が必要と思われた．

V. まとめ

内視鏡的バルーン拡張術による症状改善の確認に食道シンチグラフィが有用であった，アカラシアの 1 例を報告した．食道シンチグラフィは非侵襲的，生理的だけでなく，通過時間を具体的に知ることができ有用と考えられた．

Presented by Medical*Online

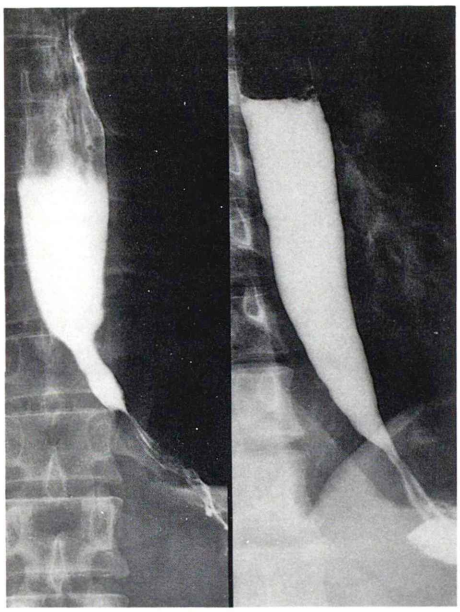

A　　B

Fig. 1　Flask type of achalasia.

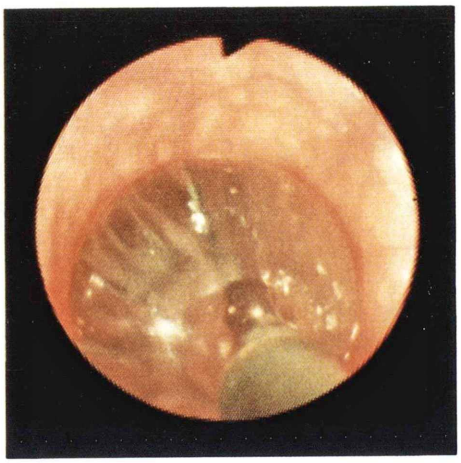

Fig. 2　Endoscopic findings with pneumatic dilator.

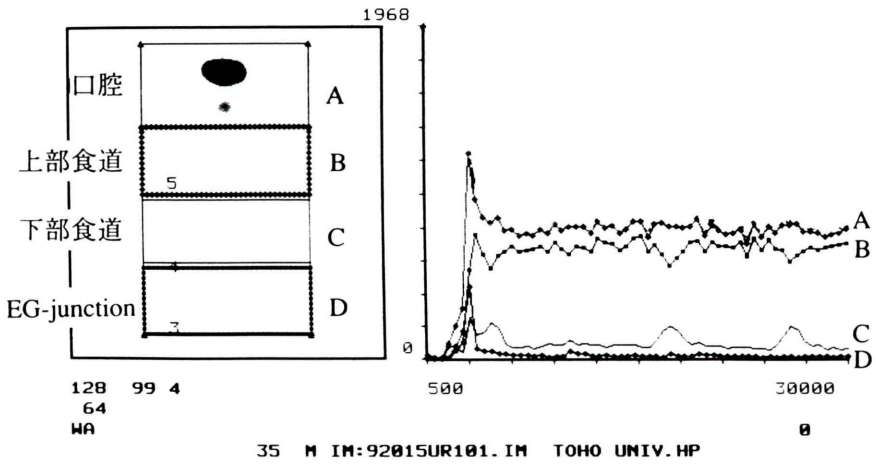

Fig. 3　Time-activity curve in an achalasia patient.

Presented by Medical*Online

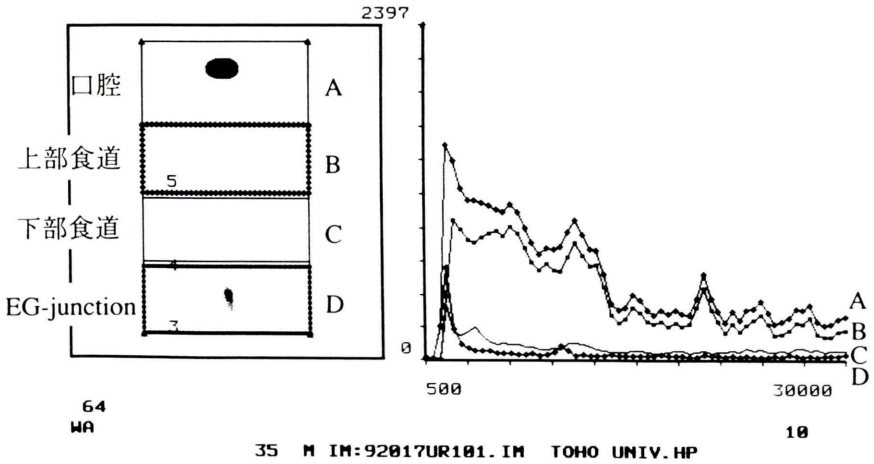

Fig. 4 After pneumatic dilatation, transit time ($T_{3/4}$) has improved.

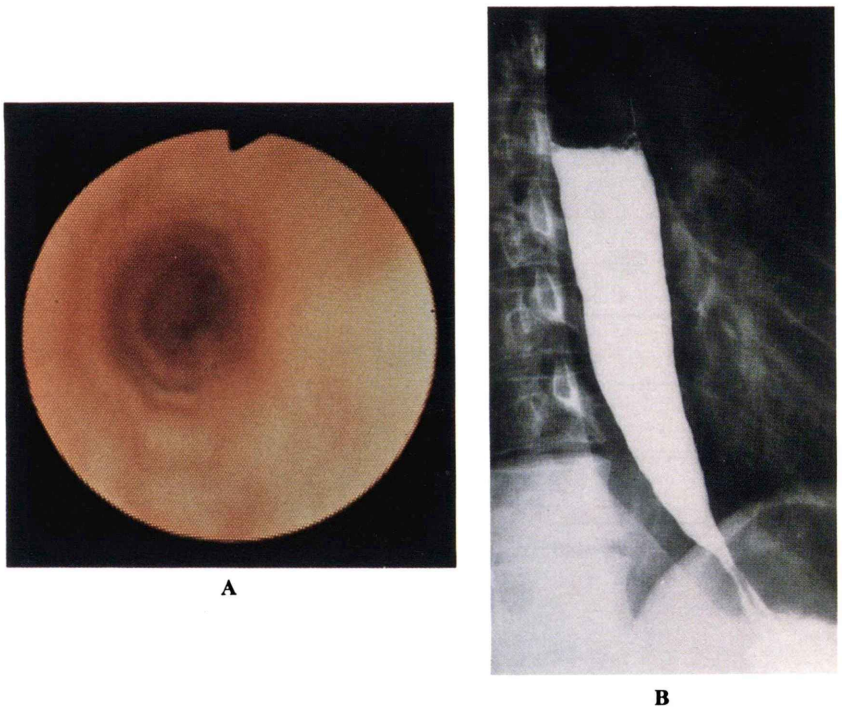

Fig. 5 The photos after pneumatic dilatation. A: The mucosa on lower esophagus was intact. B: The passage has improved.

Presented by Medical*Online

文　献

1) 岡村治明，渡辺寿和，鈴木孝寿，小川勝由，三宅洋，金　准之，他：Rigiflex TTSバルーン・ダイレーターを用いた吻合部狭窄に対する内視鏡的治療．消化器内視鏡の進歩 **36**: 115–118, 1990
2) 岡野　均，児玉　正，辻　秀治，高升正彦，光藤章二，古谷慎一，他：上部消化管狭窄に対する内視鏡下バルーン拡張術の試み．Gastroenterological Endoscopy **29**: 735–738, 1987
3) 相沢信行，明石恒浩，原　芳邦，三井民人，守谷孝信，鈴木　豊，他：食道動態シンチグラフィーの有用性の検討．核医学 **23**: 1709–1714, 1986
4) Kazem I: A new scintigrafic technique for the study of the esophagus. Am J Roentgenol **115**: 681–688, 1972
5) 氏家裕明，本郷道夫，林　義峰，佐竹賢三，浅木茂，後藤由夫，他：RIによる食道排出能検査――強制拡張術によるアカラシア治療効果の判定――．日消誌 **84**: 2479–2485, 1987
6) Vantrappen G, Hellemans J, Deloof W, et al: Treatment of achalasia with pneumatic dilatation. Gut **12**: 268–275, 1971
7) 松本　章，三好博文，大坂直文，林　勝吉，浅田修二，平田一郎，他：内視鏡的食道静脈瘤硬化療法後に発生した食道狭窄7例の検討．Gastroenterological Endoscopy **31**: 831–835, 1989
8) 大杉治司，東野正幸，木下博明，下西祥裕，大村昌弘，池田穂積，他：シンチグラフィーを用いた頸部食道の嚥下機能の定量的評価．核医学 **29**: 1237–1243, 1992

Summary

A Case of Achalasia Evaluated with Esophageal Scintigraphy in Terms of Efficacy with Endoscopic Pneumatic Dilatation

Naoto NAKATANI*, Yukihiko NARUKI*, Yoshihisa URITA*, Morihisa HIRANO*, Sachio OTSUKA*, Masaaki TAKANO** and Yuuzou MARUYAMA**

**First Department of Internal Medicine, Toho University School of Medicine*
***Department of Nuclear Medicine, Toho University Hospital*

The therapeutic effects on pneumatic dilatation were evaluated quantitatively by radionuclide transit study using ^{99m}Tc-Sn colloid in an achalasia patient.

After dilatation, transit time ($T_{3/4}$) with distilled water has improved from 13.5 seconds to 5.5 seconds.

Radionuclide transit study using ^{99m}Tc-Sn colloid was a preferable method to evaluate the efficacy of the treatment quantitatively in an achalasia.

Key words: Pneumatic dilatation, Esophageal scintigraphy, Achalasia.

Presented by Medical*Online