《原　著》

中枢神経系疾患における ^{99m}Tc-ECD SPECT の有用性

——特に ^{123}I-IMP および ^{99m}Tc-HM-PAO SPECT との比較——

小野志磨人*　柳元　真一*　三村　浩朗*　大塚　信昭*
永井　清久*　森田　浩一*　友光　達志*　村中　明*
渡辺　明良**　石井　鐐二**　福永　仁夫*

要旨　新しい脳血流測定用放射性医薬品である ^{99m}Tc-ECD の臨床的有用性を検討した．対象は 14 例（脳梗塞 10 例とその他 4 例）であり，計 15 回の検査が施行された．また，ほぼ同時期に ^{99m}Tc-HM-PAO または ^{123}I-IMP による SPECT が行われ，比較に供された．病巣部と対側健常部のカウント比（L/N）に関しては，血流低下の著明な症例では ^{99m}Tc-ECD が最も低値であった．一方，血流低下が軽度の症例群では，^{123}I-IMP が最も低値を示した．^{123}I-IMP で求めた局所脳血流量と比較すると，^{99m}Tc-ECD と ^{99m}Tc-HM-PAO はともに高血流になるに従い，直線性が低下した．Luxury Perfusion を示した症例では，^{99m}Tc-ECD の集積は他の 2 剤とは異なり，欠損様を呈した．髄膜腫症例の Dynamic SPECT では腫瘍部の集積は経時的に大きく変化しており，集積の評価には慎重を要すると思われた．^{99m}Tc-ECD は脳血流測定用医薬品として有用であり，また一部の症例では代謝の一面を反映している可能性があるので今後多数例での詳細な検討が望まれる．

（核医学 **29**: 1429–1440, 1992）

I. はじめに

近年，Single Photon Emission Computed Tomography (SPECT) を用いた脳血流シンチグラフィは広く臨床応用され，中枢神経疾患の診断や病態解明などに利用されている．現在，脳血流イメージ用放射性医薬品として ^{123}I-N-isopropyl-p-iodoamphetamine(^{123}I-IMP) や ^{99m}Tc-hexamethyl-propyleneamine oxime (^{99m}Tc-HM-PAO) が使用されているが，最近 ^{99m}Tc-ethyl cysteinate dimer (^{99m}Tc-ECD)[1~3] が開発され，その有用性が報告されている．今回，われわれは脳血管障害を中心とした中枢神経系疾患に対してこれら 3 剤の SPECT を行い比較検討したので報告する．

* 川崎医科大学核医学科
** 同　脳神経外科
受付：4 年 6 月 5 日
最終稿受付：4 年 8 月 26 日
別刷請求先：倉敷市松島 577　(〒701-01)
川崎医科大学核医学科
小　野　志磨人

II. 対象および方法

対象は脳血管障害を中心とした中枢神経系疾患 14例である．なお，てんかん患者 1 例では ^{99m}Tc-ECD による SPECT が 2 回行われた．脳梗塞10 例とその他の疾患 4 例を Table 1A, B に示す．

これら対象例について ^{99m}Tc-ECD, ^{123}I-IMP および ^{99m}Tc-HM-PAO による脳血流シンチグラフィを同時期に行い，比較検討した．なお使用 SPECT 装置は GAMMA VIEW SPECT-4H（日立）であり，3 剤の SPECT の撮影条件を Table 2 に示す．^{123}I-IMP SPECT 施行時には橈骨動脈内に 24 G のテフロン針を留置し，マイクロスフェアモデルに基づく持続動脈血採血法により局所脳血流量 (rCBF) の測定を行った．採血時間および SPECT 実施時間はすでにわれわれが報告した方

Presented by Medical*Online

法に準じ[8]，投与後7分目から3分間でデータ収集を行うSuper Early (SE) 法と投与後30分目から15分間でデータ収集を行うEarly法 (E)[8] を用いた．^{99m}Tc-ECDの3例および^{99m}Tc-HM-PAOの1例では投与後早期の脳内分布を観察するため，1フレーム/20秒 (計16フレーム) のDynamic SPECTを行った．さらに，^{99m}Tc-HM-PAOおよび^{99m}Tc-ECDについては早期像は投与後20分目から，後期像は4時間目から撮像を開始した．Table 3 に3剤による検査の内訳と実施回数を示す．

得られた各SPECT像の同一部位に小脳半球では2カ所，病巣を中心とする大脳半球の灰白質に12カ所の12 mm×12 mmの正方形の関心領域 (ROI) を設定し，比較検討した．検査実施に際しては川崎医科大学附属病院受託研究審査委員会の

Table 1 Summary of subjects

A

Case No.	Age (yrs)	Sex	Days after onset	Findings of CT or MRI		Main lesion	Other finding
				CE	Hemorrhage		
1	58	M	9	(−)	(−)	Lac	
2	79	F	2	N.D.	(−)	Cortex	Luxury
3	58	M	0	(−)	(−)	Lac	
4	75	M	1	N.D.	(−)	Cortex	
5	68	M	36	(+)	(−)	Cortex	Luxury
6	69	M	29	(+)	(+)	Cortex	
7	76	M	36	(+)	(+)	Cortex	
8	70	M	5	(+)	(−)	Cortex	Cerebellum
9	78	F	11	(−)	(−)	Lac	
10	68	M	4	(+)	(−)	Lac	

CE: Contrast enhancement, Lac: Lacuna infarction, N.D.: Not done

B

Case No.	Age (yrs)	Sex	Diagnosis
11	65	F	Putaminal hemorrhage
12	35	M	Astrocytoma (GIII)
13	41	M	Meningioma
14	75	F	Epilepsy

Table 2 Data acquisition and processing method

	^{123}I-IMP		^{99m}Tc-ECD and ^{99m}Tc-HM-PAO		
	Early	Super early	Dynamic	Early	Delayed
Dose	222 MBq (6 mCi)		555–740 MBq (15–20 mCi)		
Route	Intravenous		Intravenous		
Collimator	LEGP		LEGP	LEHR	LEHR
Scan mode	Step		Continue	Step	Step
Slice pitch (mm)	2 (8)		2 (8)	2 (8)	2 (8)
Weight function	Ramachandran		Shepp and Logan	Ramachandran	
FORMAT	64×64	32×32 → 64×64	64×64	64×64	
Number of views	64 step/360°	32 step/360°	—	64 step/360°	
Sampling time	15 sec/step	3 sec/step 2 Rev.	(10 sec/Rev.)×2	20 sec/step	
Prefilter	Wiener filter	9 point smoothing	9 point smoothing	Wiener filter	

Presented by Medical*Online

Table 3 Cases of ^{99m}Tc-ECD SPECT simultaneously examined with ^{123}I-IMP and ^{99m}Tc-HM-PAO SPECT

^{123}I-IMP		^{99m}Tc-ECD			^{99m}Tc-HM-PAO		
SE	E	Dynamic	E	D	Dynamic	E	D
4	15	3	15	1	1	14	1

SE: Super early, E: Early, D: Delayed

規定に従い，^{99m}Tc-ECD に対する治験の参加の同意を文書または口答で得た．

III. 結　果

Figure 1 に脳梗塞10例における ^{123}I-IMP, ^{99m}Tc-ECD と ^{99m}Tc-HM-PAO の対側健常部に対する病巣部のカウント比 (L/N 比) を示す．なお，今回検討した10例では両側性の病巣をもつ症例は含まれていない．症例1は ^{99m}Tc-HM-PAO の検査が行われていない．症例2は発症後2日，4日，6日目にそれぞれ ^{99m}Tc-ECD, ^{99m}Tc-HM-PAO と ^{123}I-IMP による SPECT が行われているが，^{123}I-IMP の検査時には病巣部は高集積を示し，L/N 比は 1.36 であった．本例では閉塞血管の再開通による高血流の存在が示唆された．L/N 比に関しては視覚的にみて虚血の強い7例では ^{99m}Tc-ECD が最も低い L/N 比を示し，ついで ^{123}I-IMP, ^{99m}Tc-HM-PAO の順であった．比較的病側と対側健常部の差が少ない，すなわち虚血の程度が軽い3例では ^{123}I-IMP が最も低値を示した．

Figure 2 の縦軸に ^{99m}Tc-ECD と ^{99m}Tc-HM-PAO SPECT で高血流を示した小脳半球に対する病巣部のカウント比 (L/C 比) を，横軸に ^{123}I-IMP の E 法で求めた小脳の rCBF 値を示す．症例6と症例7の L/C 比は ^{99m}Tc-ECD の方が L/C 比の低値を示したが，他の症例では L/C 比はほぼ一致していた．一方，小脳の rCBF 値の変化に対する L/C 比には一定の傾向が認められなかった．なお，集積状態が両検査間で大きく異なった症例2と症例5，および虚血病巣が小脳であった症例8は検討から除外した．虚血部を除く平均大脳血流量が

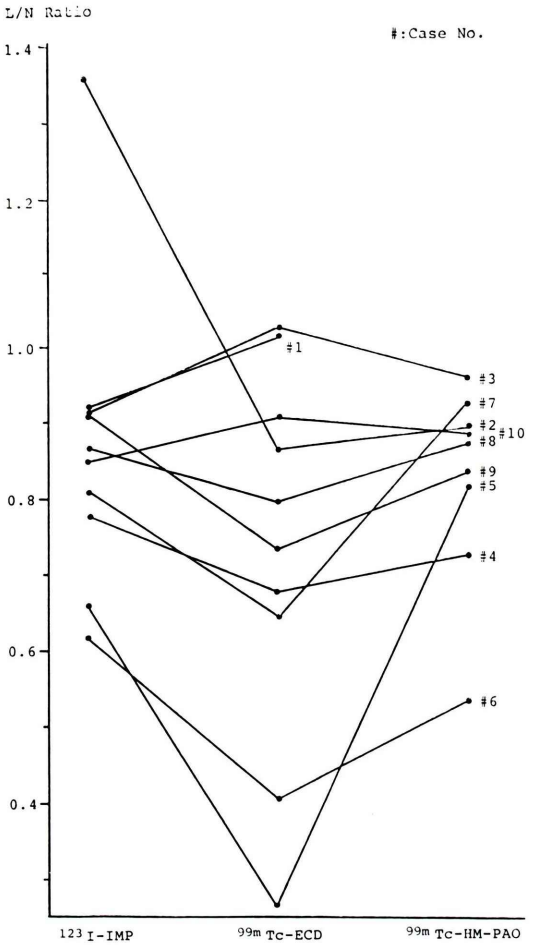

Fig. 1 Ratio of lesion to normal site (L/N) on ^{99m}Tc-ECD, ^{123}I-IMP and ^{99m}Tc-HM-PAO SPECT.

44.8 ml/min/100 g と高値を示した症例3，32.5 ml/min/100 g と中程度の血流低下を示した症例4および 22.9 ml/min/100 g と著明な低値を示した症例6の大脳半球各部の rCBF と，^{99m}Tc-ECD および ^{99m}Tc-HM-PAO SPECT における小脳半球に対する大脳半球各部のカウント比（大脳／小脳比）との関係を Fig. 3 に示す．なお，縦軸は小脳半球で高血流を示す部位に対する大脳半球各部のカウント比（大脳／小脳比）を，横軸に大脳各部の ^{123}I-IMP により測定された rCBF 値を示す．低血流部位での rCBF 値と大脳／小脳比の直線性は良好であったが，高血流部では大脳／小脳比は

Presented by Medical*Online

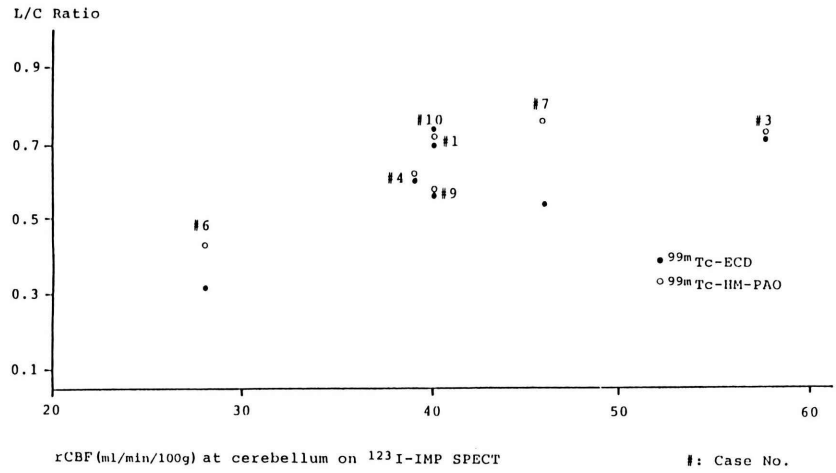

Fig. 2 Ratio of lesion/cerebellum (L/C ratio) on ^{99m}Tc-ECD and ^{99m}Tc-HM-PAO SPECT.

直線性の欠如が示された．なお，^{99m}Tc-ECD と ^{99m}Tc-HM-PAO の両薬剤間での差は認められなかった．

Table 4 に ^{123}I-IMP の SE 法および E 法を行い，各検査間に再開通などの脳血流の変化を認めず，病態が不変であった症例1および症例12の病巣部と対側健常部のカウント比 (L/N 比) を示す．症例1では ^{123}I-IMP でみられた血流低下は ^{99m}Tc-ECD では明らかでなかった．また，経時的な集積の変化も認めなかった．症例12では腫瘍部周囲の浮腫が著明な血流低下部位に ROI を設定し L/N 比を比較したところ，^{123}I-IMP の SE 法が E 法に比し低値を示し，病巣部と健常部のコントラストが良好であった．さらに，^{99m}Tc-ECD と ^{99m}Tc-HM-PAO の L/N 比がいずれも ^{123}I-IMP の E 法に比し低値を示し，コントラストの良好な像が両剤で得られた．

IV. 症例呈示

(1) 症例 5 68歳，男性．脳梗塞例．

1991年1月10日左半身マヒにて発症．2月4日の X 線 CT では右中大脳動脈流域に広範な低吸収域がみられた．なお，造影 CT では同部に著明な造影効果が認められた (Fig. 4a)．^{99m}Tc-ECD SPECT では X 線 CT でみられた低吸収域は欠損様の像として描出された．低集積部位は ^{99m}Tc-ECD, ^{123}I-IMP, ^{99m}Tc-HM-PAO の順で小さく，^{99m}Tc-HM-PAO では集積低下の程度も軽度であった (Fig. 4b～d)．

(2) 症例 7 76歳，女性．脳梗塞例．

1991年2月1日歩行障害にて発症．3月6日の MRI (T_1) では左後頭葉皮質下に増強効果を認めた．また，T_2 強調像では病巣の周囲部の一部に高信号を認めるため，出血性梗塞と診断された．しかし，皮質には高信号域はみられなかった (Fig. 5a)．^{99m}Tc-ECD SPECT では左後頭葉の皮質および皮質下は欠損様であった．一方 ^{123}I-IMP と ^{99m}Tc-HM-PAO SPECT では皮質下の集積低下は明らかであったが，皮質の集積低下は軽度であった．また，^{123}I-IMP により測定された後頭葉の rCBF 値は 30 ml/min/100 g であった (Fig. 5b～d)．

(3) 症例 13 41歳，男性．髄膜腫例．

けいれん発作にて入院．検査時には神経学的異常を認めなかった．1991年4月1日の MRI の T_1 強調像では右後頭葉に腫瘍が認められ，その内部には血流によると思われる低信号がみられた．また，同部は Gd-DTPA にて著明な造影効果が示さ

Presented by Medical*Online

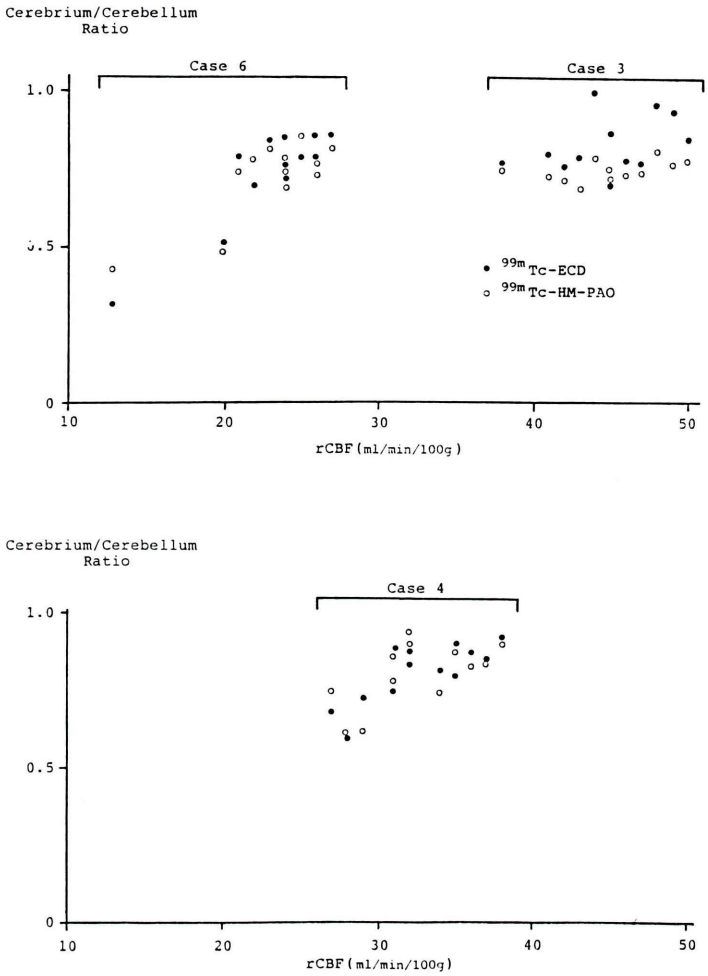

Fig. 3 Relation between rCBF and ratio of cerebrum to cerebellum on ^{99m}Tc-ECD and ^{99m}Tc-HM-PAO SPECT.

Table 4 Mean rCBF, and ratio of lesion to normal site (L/N ratio) of super early, early and delayed image on ^{123}I-IMP, ^{99m}Tc-ECD and ^{99m}Tc-HM-PAO SPECT

		Case 1	Case 12
Mean rCBF (ml/min/100 g)		32.3	42.3
L/N ratio			
^{123}I-IMP	Super early	0.77	0.52
	Early	0.92	0.60
^{99m}Tc-ECD	Early	1.03	0.57
	Delayed	1.03	N.D.
^{99m}Tc-HM-PAO	Early	N.D.	0.49

れた (Fig. 6a, b). 内頸および外頸動脈造影により，腫瘍底部と腫瘍部全体に及ぶ濃染像が示された (Fig. 6c, d). ^{99m}Tc-ECD の Dynamic SPECT では投与後 120 秒間は腫瘍部の高集積が示されたが，その後は低集積に変化した．一方，^{99m}Tc-HM-PAO の Dynamic SPECT では投与直後から高集積がみられ，5 分目でも腫瘍部の高集積は持続していた (Fig. 6e, f). ^{99m}Tc-ECD の早期像では病巣部は欠損像を示した．一方，^{99m}Tc-HM-PAO の早期像では腫瘍部は Dynamic SPECT と同様高集積を示したが，4 時間後の後期像では低

Presented by Medical*Online

集積に変化した．さらに，^{123}I-IMPによる早期像のSPECTでは腫瘍部は低集積であり，大脳皮質の他部位のrCBF値は56～48 ml/min/100 gと高値であった(Fig. 6g, h).

V. 考　察

^{99m}Tc-ECDは，血液脳関門を通過した後，脳組織内に存在するエステラーゼによって加水分解され，脳実質内に保持されるといわれる[1]．また，^{99m}Tc-HM-PAOと比較して脳内集積率は高く，血液中のクリアランスも早く，標識率も安定しているなど優れた点を多く有することが知られている[2~4]．さらに，虚血性脳血管障害に対しても有用であると報告されており，脳血流を客観的に評価できる放射性医薬品として期待されている[4~7]．今回，われわれが検討した脳梗塞10例における病巣部と対側健常部のカウント比(L/N比)は，^{99m}Tc-ECDで最も低値をとった症例が多く，特に虚血が強い症例でその傾向が著明であった．ついで，^{123}I-IMPがL/N比の低値を示し，^{99m}Tc-HM-PAOでその値が最も高値を示す症例が多くみられた．^{99m}Tc-HM-PAOと^{123}I-IMPに関しては虚血部と健常部のコントラストは，以前われわれが報告したように^{123}I-IMPの方が良好な傾向が示された[3]．^{99m}Tc-ECDと他の脳血流イメージ剤との比較については，^{123}I-IMP, ^{99m}Tc-ECD, ^{99m}Tc-HM-PAOの順で病変部と健常部のコントラストが良好であると報告されている[6]．さらに，^{123}I-IMPの方が^{99m}Tc-ECDに比してより多くの病巣を指摘できるともいわれる[5]．今回のわれわれの成績がこれらの報告と異なった理由として，症例5のように虚血発作の亜急性期に血管の再開通が生じた，いわゆるLuxury Perfusionを呈している病巣部では，虚血により不可逆的な組織障害が生じた場合，^{99m}Tc-ECDの脳内保持に重要な酵素であるエステラーゼの活性は消失し，血流が再開しているにもかかわらず，他の薬剤と異なり^{99m}Tc-ECDの低集積状態が強く発現されたものと推測された．また，同症例では^{99m}Tc-HM-PAOのコントラストが不良であったが，その原因として，^{99m}Tc-HM-PAOと血球成分との結合による脳血液量の影響，標識率低下により生じた遊離の$^{99m}TcO_4^-$の血液脳関門障害部位への集積などの可能性が考えられた[9]．^{99m}Tc-ECDの集積と酸素摂取率との関係はPETとの比較でも明らかにされており[7]，両者は良好に一致すると報告されている．これらの点を考え併せると，^{99m}Tc-ECDは脳代謝の一面を反映しているものと推測され，他の脳血流トレーサーと組み合わせると組織障害の程度も判定が可能になると思われる．一方，MRIやX線CT上，異常部位が小さい病変では従来の報告と同様に[6]，^{123}I-IMPの病変部と健常部とのコントラストが最も良好であった．集積状態あるいは病巣部と健常部とのコントラストを規定する因子として，高血流部での摂取率やwash-outの影響が挙げられる．PETによる研究では高血流域でのrCBFと^{99m}Tc-ECDの集積性との間の直線性が低下するとされている[7]．しかし，動物実験では^{99m}Tc-ECDはマイクロスフェアモデルで得られたrCBFと直線性が保たれていると報告されている[10]．今回のわれわれの検討でも^{123}I-IMPによるrCBF値と^{99m}Tc-ECDまたは^{99m}Tc-HM-PAOの大脳／小脳比は高血流部において直線性がやや悪くなる傾向が示された(Fig. 3)．この結果はPETの報告と一致するものであったが[7]，高血流状態を示す症例では補正の必要性を示唆している．大脳／小脳比を指標に用いた場合，問題となるのは小脳の摂取率が正常であるという前提である．そこで，^{123}I-IMPを用いて算出した小脳のrCBF値と^{99m}Tc-ECDまたは^{99m}Tc-HM-PAOによるL/C比との比較を行った(Fig. 2)．つまり，大脳半球に比して高血流を示す小脳について，^{123}I-IMPよりも脳内摂取率が低いとされるテクネチウム製剤を用いると，小脳の高血流を示す症例では小脳のrCBFが過小評価され，L/C比が高値になることが予想される．しかし，今回の検討の結果，L/C比と小脳のrCBFとの間には一定の傾向は認められなかった．さらに，^{99m}Tc-ECDと^{99m}Tc-HM-PAOのL/C比は症例6と症例7を除きほぼ一致を示した．症例6と症例7では

Presented by Medical*Online

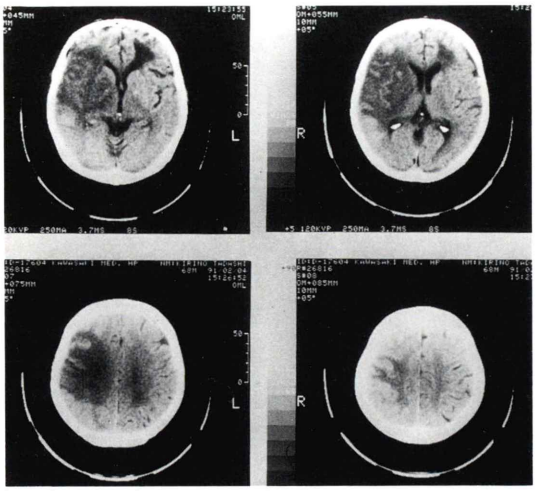

a

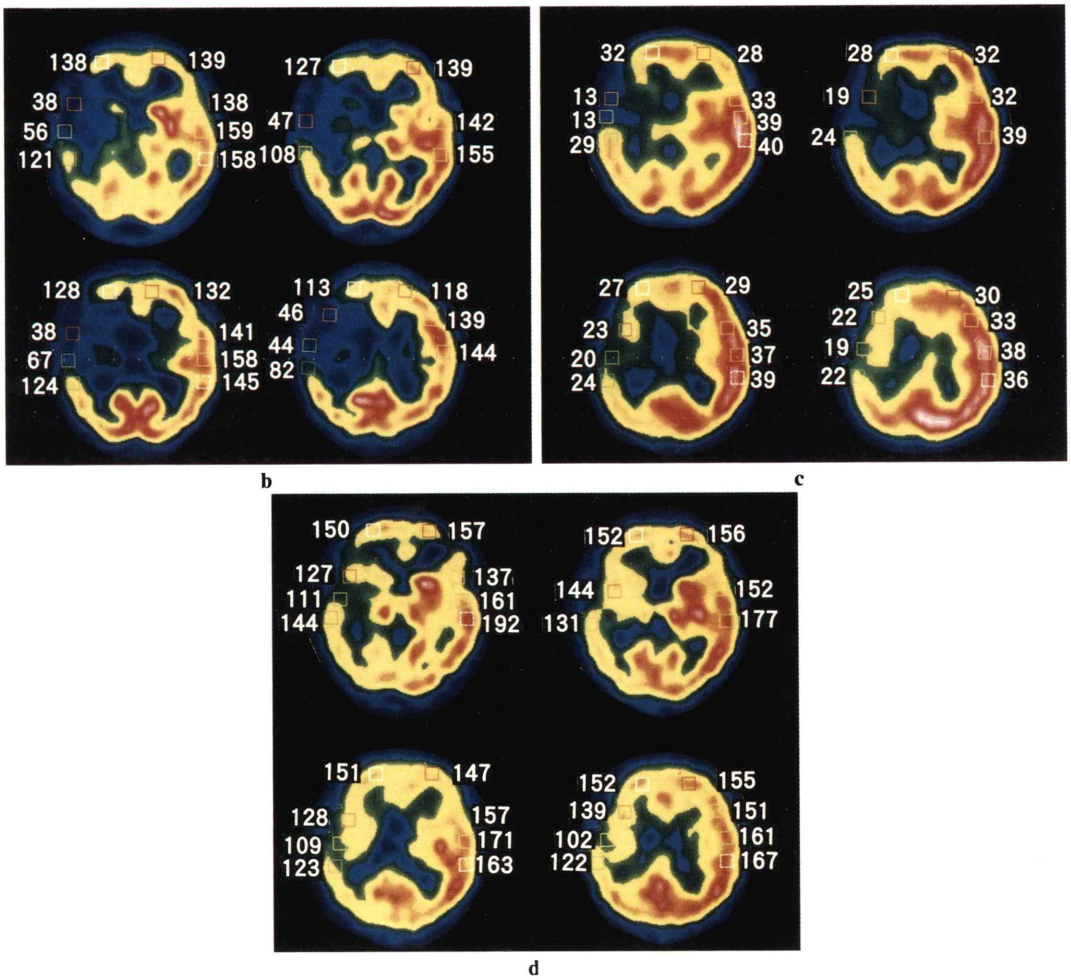

b c

d

Fig. 4 Plain CT (a), ^{99m}Tc-ECD (b), ^{123}I-IMP (c) and ^{99m}Tc-HM-PAO (d) SPECT in case No. 5.

Presented by Medical*Online

a

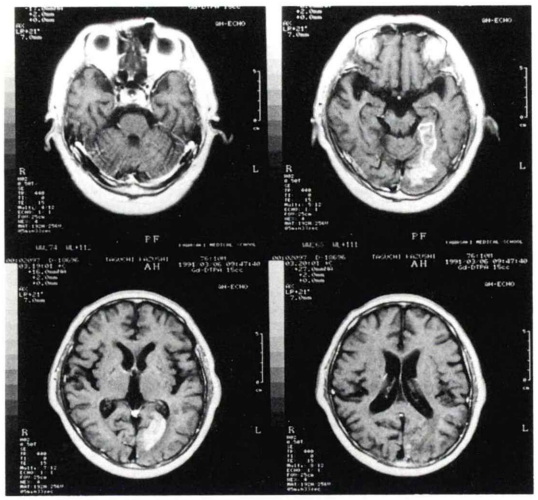

b

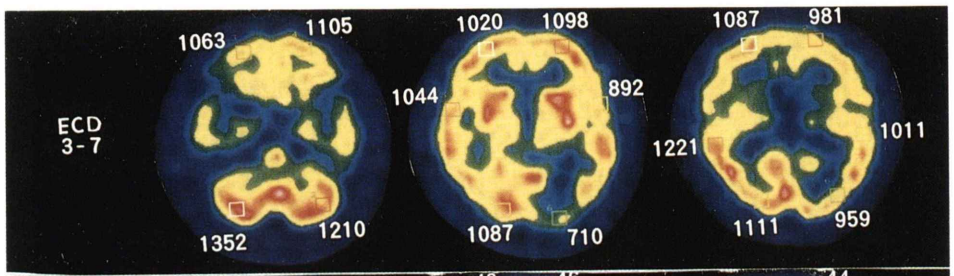

c

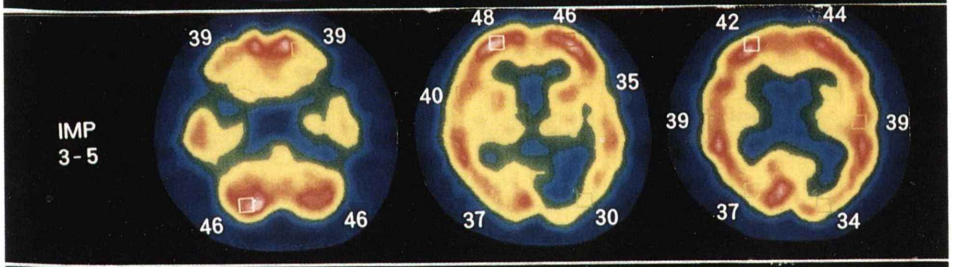

d

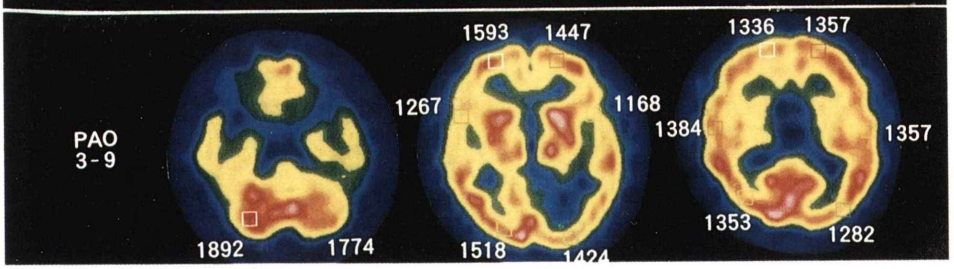

Fig. 5 T_1-weighted imaging on Gd-enhanced MRI (a), ^{99m}Tc-ECD (b), ^{123}I-IMP (c) and ^{99m}Tc-HM-PAO (d) SPECT in case No. 7.

Presented by Medical*Online

Fig. 6

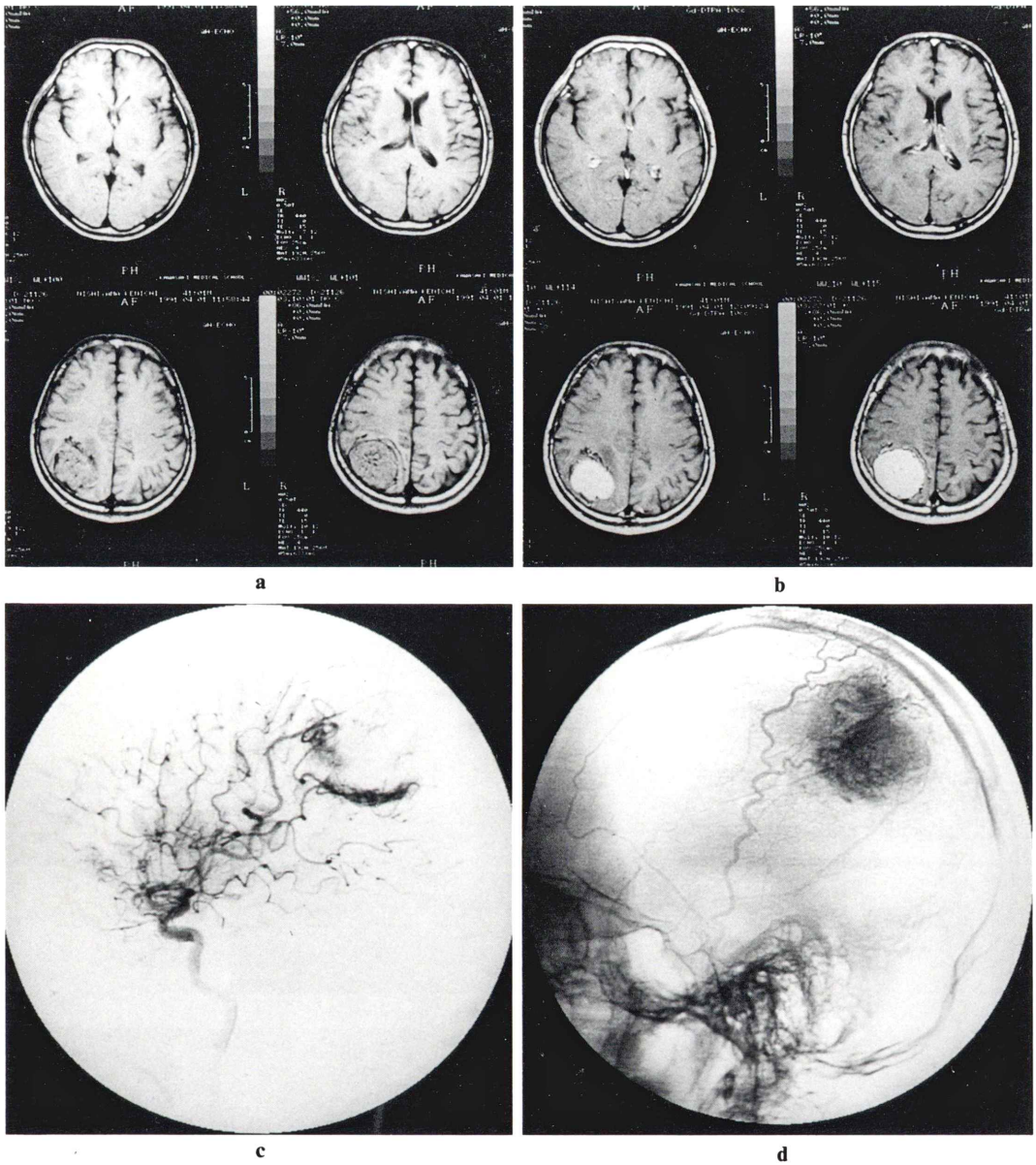

Fig. 6 T_1-weighted imaging on plain (a) and Gd-enhanced (b) MRI, angiography of internal (c) and external (d) carotid artery, ^{99m}Tc-ECD (e), ^{99m}Tc-HM-PAO dynamic (f), early (g-upper) and delayed (g-middle), ^{99m}Tc-ECD early (g-lower), and ^{123}I-IMP early SPECT (h) in case No. 13.

Presented by Medical*Online

Fig. 6

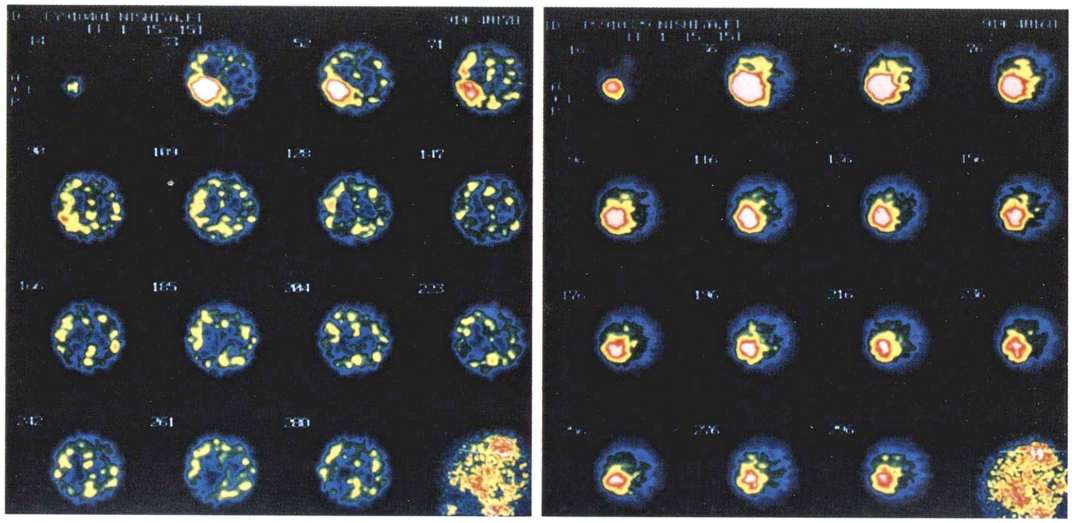

e f

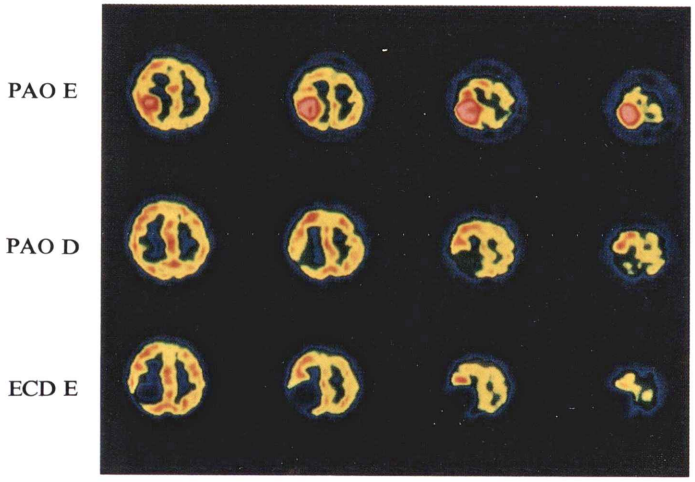

g

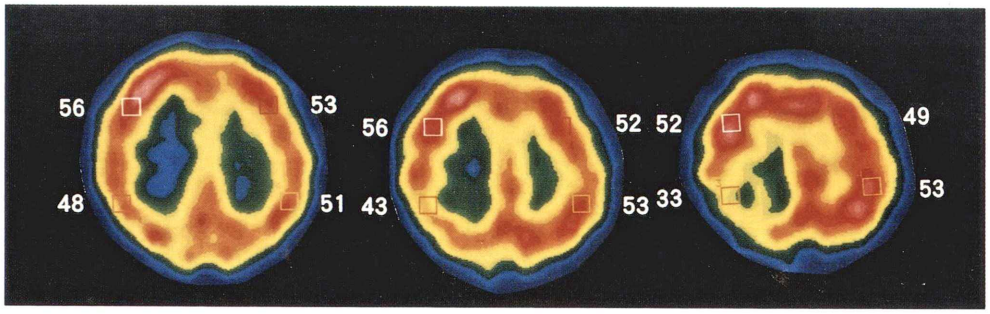

h

Presented by Medical*Online

^{99m}Tc-HM-PAO の L/C 比がより高値であった．その原因としては，今回の脳梗塞症例10例中出血性梗塞を示した症例はこの2例のみであることを考えると，両症例ともに組織障害が強いことが予想され，標識が不安定とされる ^{99m}Tc-HM-PAO では遊離の $^{99m}TcO_4^-$ が生じ，L/C 比に影響を与えた可能性が考えられた．テクネチウム製剤は rCBF の定量化が困難とされるので，病巣部と正常小脳の比や対側との比から画像を評価する必要がある．今回の検討では，テクネチウム製剤の両薬剤の L/C 比は小脳の rCBF 値に影響を受けることが少ないことが示唆された．

^{123}I-IMP の SE 法と E 法を同時に行い，しかも検査中に症状が不変であった症例1と症例12では，病巣部の対側健常部に対する集積のコントラストは SE 法の方が良好であり，以前にわれわれが報告した結果と一致するものであった．SE 法は ^{123}I-IMP の wash-out の影響が少なく，高血流を示す症例では健常部と病巣部のコントラストがより大きいとされているが[8]，症例12のように平均 rCBF 値が 42.3 ml/min/100 g と高値を示した症例でも ^{99m}Tc-ECD と ^{99m}Tc-HM-PAO は SE 法と同様に良好なコントラストが得られた．

脳血管障害以外の症例に対する ^{99m}Tc-ECD SPECT の報告は少ない．今回の髄膜腫症例については，^{99m}Tc-HM-PAO の早期像では高集積が示された．一方，^{99m}Tc-ECD の投与直後から80秒までの Dynamic SPECT では高集積が示されたが，早期像では低集積に変化していた．この原因としては，両薬剤の血中からのクリアランスの違い，血球成分との結合の有無や腫瘍内の豊富な血管内皮への薬剤の付着の影響などが考えられた．したがって，その集積像は必ずしも脳血流を反映していない可能性もあり[11,12]，その読影に際しては注意が必要である．また脳腫瘍では経時的に集積状態が大きく変化することも知られており[11]，投与直後から経時的に早期，後期など撮影時期を十分検討する必要がある．しかし，治療前にこれら薬剤の集積状態を観察することは，再発と放射線治療後の壊死との鑑別や腫瘍部の Viability の評価などに利用できるものと思われ，今後多数例での詳細な検討が望まれる．

VI. 結　論

1. ^{99m}Tc-ECD は脳血管障害患者において他の脳血流イメージ剤と同等あるいはより良好な SPECT 像を得ることが可能であった．

2. 閉塞血管の再開通が生じた患者では，他の脳血流イメージ剤と異なった集積状態を示した．

3. 他の脳血流イメージ剤の所見を併せて評価すれば，^{99m}Tc-ECD の集積は脳内エステラーゼ活性によるものとされることより，脳代謝の一面を評価できることが示された．

4. 脳腫瘍患者などでは腫瘍別の集積は脳血流を反映していない可能性があるので，その評価には経時的な SPECT 像の検討が必要であった．

文　献

1) Walovitch RC, Hill TC, Garrity ST, Cheesman EH, Burgess BA, O'Leary DH, et al: Characterization of Technetium-99m-l,l-ECD for brain perfusion imaging, part 1: Pharmacology of Technetium-99m ECD in nonhuman primates. J Nucl Med **30**: 1892–1901, 1989
2) Vallabhajosula S, Zimmerman RE, Picard M, Stritzke P, Mena I, Hellman RS, et al: Technetium-99m ECD: A new brain imaging agent: in vivo kinetics and biodistribution studies in normal human subjects. J Nucl Med **30**: 599–604, 1989
3) Leveille J, Demonceau G, De Roo M, Rigo P, Taillefer R, Morgan RA, et al: Characterization of technetium-99m-l,l-ECD for brain perfusion imaging, Part 2: Biodistribution and brain imaging in humans. J Nucl Med **30**: 1902–1910, 1989
4) Holman BL, Hellman RS, Goldsmith ST, Mena IG, Leveille J, Gherardi PG, et al: Biodistribution, dosimetry, and clinical evaluation of Technetium-99m ethyl cysteinate dimer in normal subjects and in patients with chronic cerebral infarction. J Nucl Med **30**: 1018–1024, 1989
5) 小川洋二，西村恒彦，林田孝平，与小田一郎，今北哲，汲田伸一郎，他：^{99m}Tc-ECD を用いた脳血管障害における脳血流シンチグラフィ——^{123}I-IMP SPECT との比較——．核医学 **28**: 599–607, 1991
6) 松田博史，絹谷啓子，東壮太郎，川崎康弘，隅屋寿，秀毛範至，他：^{99m}Tc-ECD による脳血流 SPECT イメージングの検討．核医学 **28**: 701–709, 1991

Presented by Medical*Online

7) 宍戸文男，上村和夫，村上松太郎，犬上 篤，小川敏英，日向野修一，他：^{99m}Tc-ECDの動脈血中挙動および脳集積と脳血流量との関係．核医学 **29**: 27–35, 1992
8) 柳元真一，小野志磨人，三村浩朗，友光達志，森田浩一，永井清久，他：多検出器回転型SPECT装置によるN-isopropyl-p-[^{123}I]iodoamphetamine投与後早期の局所脳血流定量の検討．核医学 **28**: 109–114, 1991
9) 小野志磨人，福永仁夫，大塚信昭，永井清久，森田浩一，三村浩朗，他：虚血性脳疾患患者の^{99m}Tc-hexamethyl propyleneamine oximeによるSingle Photon Emission Computed Tomography(SPECT): N-isopropyl-p-[^{123}I]-iodoamphetamine および^{99m}Tc-DTPA SPECTとの比較．核医学 **26**: 811–820, 1989
10) Orland C, Crane P, Platts SH, Walovitch RC: Regional cerebral blood flow and distribution of [^{99m}Tc]ethyl cysteinate dimer in nonhuman primates. Stroke **21**: 1059–1063, 1990
11) 小野志磨人，福永仁夫，大塚信昭，永井清久，森田浩一，村中 明，他：脳腫瘍における^{99m}Tc-hexamethylpropyleneamine oximeによるSingle Photon Emission Computed Tomography(SPECT): N-isopropyl-[^{123}I]-p-iodoamphetamine および^{99m}Tc-DTPA SPECTとの比較．核医学 **25**: 1371–1379, 1988
12) 小野志磨人，福永仁夫，大塚信昭，永井清久，森田浩一，村中 明，他：転移性脳腫瘍および頭蓋内悪性リンパ腫患者における^{99m}Tc-hexamethylpropyleneamine oximeによるSingle Photon Emission Computed Tomography．核医学 **28**: 499–507, 1991

Summary

Usefulness of ^{99m}Tc-ECD SPECT in Diseases of Central Nerve System: Special Reference to Comparison to ^{123}I-IMP and ^{99m}Tc-HM-PAO SPECT

Shimato ONO*, Shinichi YANAGIMOTO*, Hiroaki MIMURA*, Nobuaki OTSUKA*, Kiyohisa NAGAI*, Koichi MORITA*, Tatsushi TOMOMITSU*, Akira MURANAKA*, Akira WATANABE**, Ryoji ISHII** and Masao FUKUNAGA*

**Department of Nuclear Medicine, **Department of Neurosurgery, Kawasaki Medical School*

The usefulness of a new cerebral perfusion imaging radiopharmaceutical, ^{99m}Tc-ethyl cysteinate dimer (ECD), was clinically evaluated. The subjects of this study were 14 patients with neurological disorders including 10 patients with cerebral infarction and 4 patients with other diseases. A total of 15 examinations was performed. ^{99m}Tc-HM-PAO or ^{123}I-IMP SPECTs were performed simultaneously, and the findings from those examinations were compared with ^{99m}Tc-ECD. As to the count ratio of lesions to normal area (L/N), the L/N ratio in severe ischemic patients was lower in ^{99m}Tc-ECD than in ^{99m}Tc-HM-PAO or ^{123}I-IMP. In mild ischemic patients, on the other hand, the L/N ratio was the lowest in ^{123}I-IMP. When the relationship between rCBFs obtained from ^{123}I-IMP and the values of L/N in ^{99m}Tc-ECD or ^{99m}Tc-HM-PAO was compared, the values of L/N in ^{99m}Tc-ECD or ^{99m}Tc-HM-PAO were found to have decreased linearity with increasing rCBF. In a patient showing luxury perfusion, the accumulation pattern of ^{99m}Tc-ECD was different from that of the other two radiopharmaceuticals, and focal defect was revealed in ^{99m}Tc-ECD SPECT. On the dynamic SPECT of ^{99m}Tc-ECD in a patient with meningioma, the tumor showed a change from high to low perfusion with the passage of time. This finding indicated that care should be taken in the evaluation of accumulation of ^{99m}Tc-ECD.

Therefore, ^{99m}Tc-ECD was found to be useful as a cerebral perfusion agent. In addition, as accumulation of ^{99m}Tc-ECD might somehow reflect metabolism in some cases, further careful investigation of many cases should be carried out.

Key words: ^{99m}Tc-ECD SPECT, rCBF, Ischemic cerebral disease, ^{123}I-IMP, ^{99m}Tc-HM-PAO.

Presented by Medical*Online