《原　著》

^{18}F-FDGのマウス皮下移植FM3A腫瘍組織内での局在: オートラジオグラフィーによる研究

窪田　朗子*　山田　進*　窪田　和雄*　石渡　喜一**
玉橋　信彰***　井戸　達雄****

要旨　全身・マクロ・ミクロの3種類のオートラジオグラフィー法を用いて，2-deoxy-2-^{18}F-fluoro-D-glucose (FDG) の，マウス皮下移植 FM3A 腫瘍内における局在を調べた．これにより，FDG は，腫瘍細胞だけでなく，腫瘍と正常組織との境界に形成される，線維芽細胞・マクロファージ・コラーゲン線維などが混在する若い肉芽組織や，あるいは，壊死細胞と生きている腫瘍細胞との境界に見られるマクロファージに高い集積を示した．FDG の腫瘍集積は，腫瘍細胞への集積と，生体防御反応に基づく炎症細胞への集積の両面から，検討を加える必要があると考えられる．

(核医学 **29**: 1215–1221, 1992)

I. はじめに

FDG は，ポジトロン断層 (PET) による腫瘍診断薬剤として知られている[1,2]．悪性腫瘍においては，糖の利用が亢進し[3]，解糖系の律速酵素の一つ，ヘキソキナーゼの活性も亢進している[4]．FDG はグルコースと競合し，ヘキソキナーゼの基質としてリン酸化され[5]，FDG-6-リン酸となり，それ以上代謝されることなく蓄積されていく．PET を用いた FDG の臨床応用では，腫瘍の悪性度の診断[6]，良性と悪性の鑑別診断[7]，腫瘍増殖の指標[8] など，腫瘍診断への有用性が報告され，また，オートラジオグラフィー (ARG) を用いた研究でも，腫瘍の増殖部位に一致した FDG の集積が報告されている[9]．一方で，脳や腹部の膿瘍への集積例が報告されている[10,11]．そこで，本研究では，FDG の腫瘍内における局在を，in vivo の腫瘍を構成する種々の不均一な細胞集団に注目し，ARG 法により調べたので報告する．

* 東北大学抗酸菌病研究所放射線医学研究部門
** 同　サイクロトロンラジオアイソトープセンター (現；東京都老人医学総合研究所ポジトロン医学研究施設)
*** クラスターコア生物学研究所
**** 東北大学サイクロトロンラジオアイソトープセンター
受付：4年5月1日
最終稿受付：4年7月2日
別刷請求先：仙台市青葉区星陵町 4–1 (〒980)
東北大学抗酸菌病研究所
放射線医学研究部門
窪　田　朗　子

II. 材料と方法

1) 全身 ARG

マウス乳癌細胞 FM3A (7×10^6 個) を C3H/He マウス3匹の背部皮下に移植した．10日後，FDG 18.5 MBq を尾静脈より静注し，1時間後にクロロホルム過麻酔により屠殺した．そのマウスを3%カルボキシメチルセルロースナトリウム溶液に包埋し，アセトン・ドライアイスにて凍結，クライオトームで 20 μm 厚に切り出し，粘着テープにマウントした．その凍結切片をスチレックス膜 (三菱樹脂) でカバーし，−20°C で6時間 ARG フィルム (MARG, コニカ) に露光した[12]．

2) ミクロ ARG

FM3A 腫瘍移植10日目の C3H/He マウス7匹に FDG 37 MBq を静注し，1時間後に屠殺した．

Presented by Medical*Online

腫瘍を速やかに摘出し，2 mm 厚に切り出した腫瘍を OCT コンパウンド (Miles Inc., U.S.A.) に包埋し，イソペンタン・液体窒素にて凍結．−25°C のクライオトームで 5 μm 厚の切片を作製し，安全光の下で，−15°C に冷却した NTB 2 原子核乳剤 (Kodak, U.S.A.) を塗布したスライドグラスにマウントし，ドライアイスブロック上で急冷却し，暗箱に入れて 4 時間露光した[13]．酢酸エタノール固定，写真処理の後，標本は，ヘマトキシリン・エオジン (HE) で染色した．

3) マクロ ARG

ミクロ ARG に用いた腫瘍切片に近接する 5 μm の切片を，洗浄したスライドグラスにマウントし，直ちに乾燥させ，ARG フィルム (MARG, コニカ) に 30 分間直接コンタクトした．ARG フィルムには，写真処理を行い，標本には HE 染色を行った．

4) 固定標本

ARG に用いた切片は，写真処理により標本自体の染色性が落ちるため，摘出後直ちに 10% 中性ホルマリンで固定した標本による組織の検討を行った．

III. 結　果

Figure 1 に，FDG 投与 1 時間後のマウス全身 ARG と凍結ブロックの代表例を示す．FDG は，心筋，脳とともに，皮下腫瘍に高い集積を示した．腫瘍の中心部は，壊死になっていると考えられ，FDG の集積はほとんど認められなかった．また，腫瘍部分をよく見ると，腫瘍の辺縁や，腫瘍内部に部分的に，集積の高いところがあったが，全身 ARG では，この部分が何に当たるのか分からなかった．他の全身 ARG 例でも，腫瘍や壊死部分の大小はあったが，全く同様の集積傾向を示した．

そこで，次にマクロ ARG と，ARG に用いた切片の HE 染色標本を比較した (Fig. 2)．FDG の腫瘍組織への集積は非常に不均一で，特徴的な像を示した．フィルム上で白く抜けている部分は，標本上の壊死部に，また FDG 集積が認められる部分は，標本上ヘマトキシリンで染色される細胞が存在することが分かった．その中でも特に高い FDG の集積が，カプセル状に，腫瘍の辺縁，大きな壊死を縁どる部分に認められ，また均一な集積の中にも斑点状に高集積を示す部分が認められた．同様の所見は，実験した全ての腫瘍に共通して認められた．

次に，特に FDG の集積の高かった部分のミクロ ARG を示す．Fig. 3A は，腫瘍細胞と壊死の境界部分であるが，銀粒子が最も多く見られるのは，壊死の辺縁のマクロファージを主とした細胞層であった．また，このマクロファージ層から，壊死内部に向かって，マクロファージの遊走が認められる．壊死部分を挟んで反対側の辺縁にも，薄いマクロファージ層が認められるが，こちら側への FDG の集積は，高くなく，マクロファージの遊走も認められない．同じマクロファージでも，FDG の集積レベルに違いがあり，個々の活性の差が反映されていると考えられる．Fig. 3B は，腫瘍辺縁部の FDG の集積の高い部分で，線維芽細胞，マクロファージ，コラーゲン線維などが混在する若い肉芽組織であった．Fig. 3C に，固定組織標本を示す．壊死部分と，生きている腫瘍細胞の間に，主にマクロファージが組織分界を形成していること，さらに，この部分から，壊死内部へのマクロファージの遊走が起こっていることが分かる．

IV. 考　察

本研究で，FDG は，腫瘍細胞だけでなく，腫瘍の増大や，壊死に伴って出現する炎症性細胞にも高い集積を示した．通常，増殖中の腫瘍では，活性化されたマクロファージは，壊死層の外側に多く集まっており，肉芽組織は，腫瘍の外側に周囲の宿主組織との境界を形成している．これらが高い放射能を示すことにより，Fig. 2A に見られた特徴的な腫瘍の ARG 像が形成されたと考えられる．

しかし，この結果は，腫瘍に集まった FDG 放射能は主に炎症細胞に由来する，ということではない．腫瘍を構成する細胞の中で，炎症細胞の割

Presented by Medical*Online

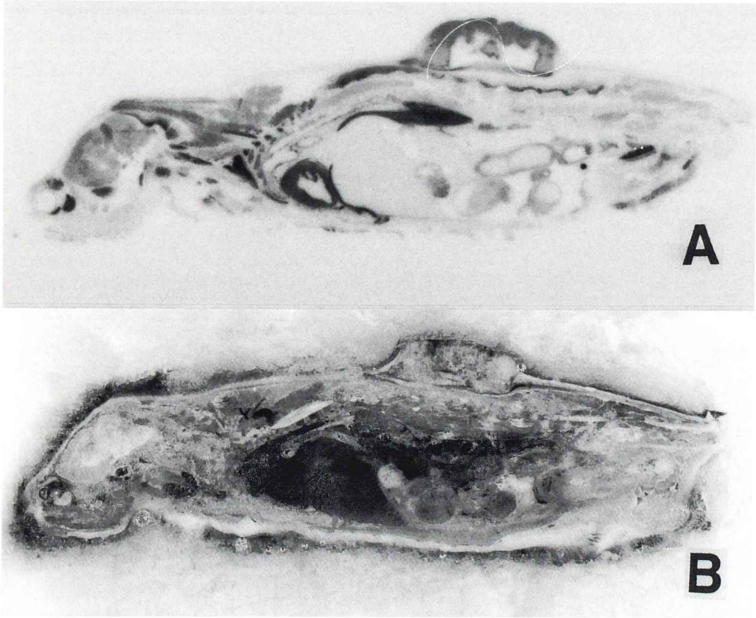

Fig. 1 A whole body autoradiogram (A) and a photogram of frozen block sample (B) of a mouse 1 hr after i.v. injection of ^{18}F-FDG. There was a heterogeneous distribution pattern of silver grains within the tumor mass. The tumor mass had an extensive translucent area centrally, and surrounded by a dark, dense area.

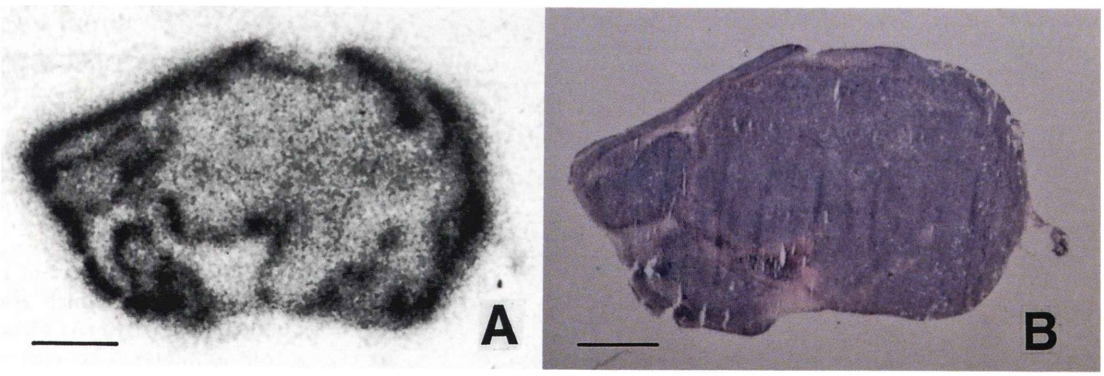

Fig. 2 A macro-autoradiogram (A) and its HE stained specimen (B) 1 hr after i.v. injection of ^{18}F-FDG. Markedly dense areas were surrounding the tumor and the relatively low density area which corresponds to necrotic tissue. Scale bar, 1 mm.

Presented by Medical*Online

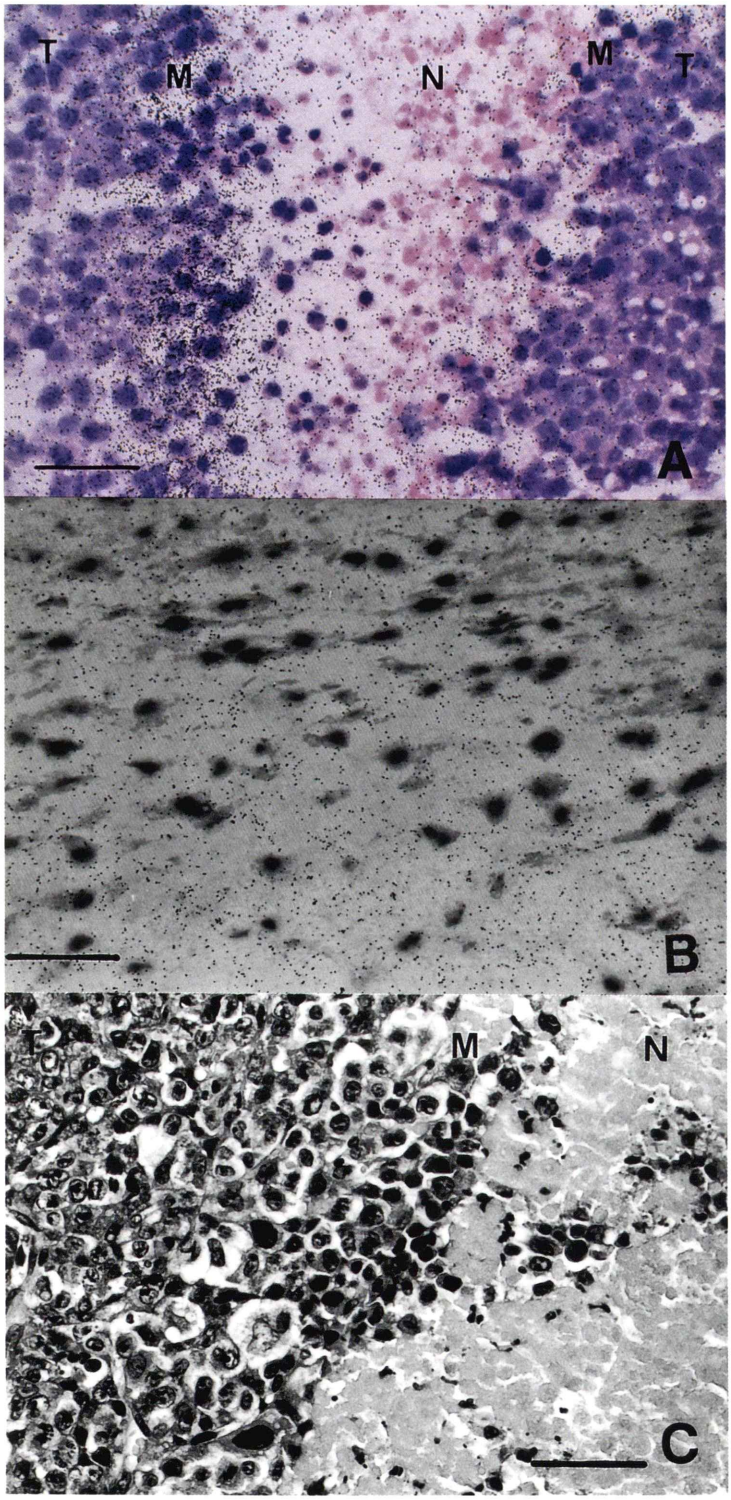

Fig. 3
Typical micro-autoradiography of the region which showed the high grain concentration by ^{18}F-FDG. A: Macrophages (M) are observed between necrosis (N) and viable tumor cells (T). B: Young granulation tissue formed around the tumor mass. C: Histology of the boundary between the viable tumor cells and necrosis. It is clearly demonstrated that the macrophages demarcated between the viable and dead cells. Bar, 50 μm.

Presented by Medical*Online

合は，腫瘍細胞に比して通常は著明に少なく，炎症細胞当たりの FDG の集積が多いとしても，腫瘍全体でみれば，FDG 集積の主体は，腫瘍細胞と考えられる．本実験と同一条件での，FM3A 腫瘍への FDG の集積は，Differential Uptake Ratio {DUR：(組織内放射能／体重)／(組織重量／投与放射能)}[14] 1.4±0.3 (平均±標準偏差)，腫瘍筋肉比 4.0，腫瘍血液比 10.5 であった．これは，マウス腫瘍の中では，肝癌や B16 メラノーマよりも，やや低いが，正常臓器と高いコントラストを示しており，イメージングが可能な集積である．予備的な実験であるが，FDG の集積がより高いマウス肝癌 MH134 実験腫瘍系でのミクロ ARG では，FM3A と同様，炎症細胞への高い集積が認められたと同時に，腫瘍細胞への集積が増加していた．現在，われわれは，ARG の定量評価を試みているが，FDG の集積は，腫瘍細胞への集積と，炎症細胞への集積の両面から，検討を加えなければならないと考えている．

PET による臨床研究では，FDG の高い集積が，脳[2]・肺[15]・乳腺[16]・肝[17]・腎[18]・直腸[19] などの腫瘍で報告されている．また，生検した腫瘍組織の DNA フローサイトメトリーにより測定した増殖能と，FDG の腫瘍集積が高い相関を示すことも報告されている[8]．しかし，放射線治療後に，大腸癌への FDG の高い集積が数か月間持続したとの報告もあり[19]，治療後の炎症反応の関与が考えられている．動物実験でも，放射線治療後の腫瘍の FDG 集積の低下は，増殖の指標であるチミジンやアミノ酸に比して明らかに遅く，^{67}Ga クエン酸とよく似た挙動を示している[14]．

顆粒球やマクロファージなどの食細胞は，エネルギーを主に解糖に依存しており[20]，乳酸を生成する嫌気的解糖が主体であり，酸素のない所でも運動し，異物を取り込むことができる[21]．腫瘍に化学療法や放射線治療を施行した際は，壊死が拡大し，食細胞が侵入し，壊死が肉芽組織に置換されていく過程で，炎症細胞の活性化と浸潤の程度，また肉芽組織の状態に対応した FDG の新たな集積が予想される．これは，生きている腫瘍細胞数やその活性の減少に伴う FDG 集積の低下を，様々な程度で修飾し，治療の評価に影響を与えると考えられる．

本研究は，皮下移植したマウス実験腫瘍を用いており，人間の腫瘍とは多少の違いがあるかもしれない[22]．今後，実験系での，腫瘍治療後の FDG 集積の局在についての研究が望まれるとともに，臨床での FDG による PET 所見の評価に際し，本研究で述べた炎症細胞への FDG の集積を注意深く検討する必要があると思われる．

V. 結　語

マウス FM3A 腫瘍組織において，FDG は，正常組織との境界，あるいは，壊死細胞と生きている腫瘍細胞との境界などの，若い肉芽組織やマクロファージ層に，高い集積を示した．FDG の腫瘍集積は，炎症細胞への集積と，腫瘍細胞への集積の両面から検討を加える必要があると考えられる．

謝辞：稿を終えるにあたり，ご協力を賜りました東北大学サイクロトロンラジオアイソトープセンターの皆様に，深く感謝の意を表します．本研究は，文部省科学研究費補助金 (03152018, 03454277) の助成を受けました．

なお，本論文の要旨は，第31回日本核医学会総会にて発表した．

文　献

1) Som P, Atkins HL, Bandoypadhyay D, Fowler JS, MacGregor RR, Matsui K, et al: A fluorinated glucose analog, 2-fluoro-2-deoxy-D-glucose (F-18): Non-toxic tracer for rapid tumor detection. J Nucl Med **21**: 670–675, 1980
2) Di Chiro G, DeLaPaz RL, Brooks RA, Brooks RA, Sokoloff L, Kornblith PL, et al: Glucose utilization of cerebral gliomas measured by [^{18}F] fluoro-deoxyglucose and positron emission tomography. Neurology **32**: 1323–1329, 1982
3) Weber G, Morris HP, Love WC, Ashmore J: Comparative biochemistry of hepatomas. II. Isotope studies of carbohydrate metabolism in Morris hepatoma 5123. Cancer Res **21**: 1406–1411, 1961
4) Monakhov NK, Neistadt EL, Shavlovski MM, Shvartsman AL, Neiufakh SA: Physicochemical properties and isoenzyme composition of hexoki-

Presented by Medical*Online

nase from normal and malignant human tissues. J Natl Cancer Inst **61**: 27–34, 1978

5) Renner ED, Plagemann PGW, Bernlohr RW: Permeation of glucose by simple and facilitated diffusion by Novikoff rat hepatoma cells in suspension culture and its relationship to glucose metabolism. J Biol Chem **247**: 5765–5776, 1972
6) Di Chiro G: Positron emission tomography using [^{18}F]-fluorodeoxyglucose in brain tumors, a powerful diagnostic and prognostic tool. Inves Radiol **22**: 360–371, 1987
7) Kubota K, Matsuzawa T, Fujiwara T, Ito M, Hatazawa J, Ishiwata K, et al: Differential diagnosis of lung tumor with positron emission tomography: a prospective study. J Nucl Med **31**: 1927–1933, 1990
8) Minn H, Joensuu H, Ahonen A, Klemi P: Fluorodeoxyglucose imaging: a method to assess the proliferative activity of human cancer in vivo. Comparison with DNA flow cytometry in head and neck tumors. Cancer **61**: 1776–1781, 1988
9) Paul R, Johansson R, Kellokumpu-Lehtinen P-L, Soderstrom K-O, Kangas L: Tumor localization with ^{18}F-2-fluoro-2-deoxy-D-glucose: comparative autoradiography, glucose 6-phosphatase histochemistry, and histology of renally implanted sarcoma of the rat. Res Exp Med **185**: 87–94, 1985
10) Tahara T, Ichiya Y, Kuwabara Y, Otsuka M, Miyake Y, Gunasekera R, et al: High [^{18}F]-fluorodeoxyglucose uptake in abdominal abscesses: a PET study. J Comput Assist Tomogr **13**: 829–831, 1989
11) Sasaki M, Ichiya Y, Kuwabara Y, Otsuka M, Tahara T, Fukumura T, et al: Ringlike uptake of [^{18}F]FDG in brain abscess: a PET study. J Comput Assist Tomogr **14**: 486–487, 1990
12) Kubota K, Matsuzawa T, Fujiwara T, Sato T, Tada M, Ido T, et al: Differential diagnosis of AH109A tumor and inflammation by radioscintigraphy with L-[methyl-^{11}C]methionine. Jpn J Cancer Res **80**: 778–782, 1989
13) Yamada S, Kubota R, Kubota K, Ishiwata K, Ido T: Localization of [^{18}F]fluorodeoxyglucose in mouse brain neurons with micro-autoradiography. Neurosci Letts **120**: 191–193, 1990
14) Kubota K, Ishiwata K, Kubota R, Yamada S, Tada M, Sato T, et al: Tracer feasibility for monitoring of tumor radiotherapy: a quadruple-tracer study with ^{18}FDG or ^{18}FdUrd, ^{14}C-Met, ^{3}H-Thd and ^{67}Ga. J Nucl Med **32**: 2118–2123, 1991
15) Nolop KB, Rhodes CG, Brudin LH, et al: Glucose utilization in vivo by human pulmonary neoplasms. Cancer **60**: 2682–2689, 1987
16) Wahl RL, Cody RL, Hutchins GD, Mudgett EE: Primary and metastatic breast carcinoma: initial clinical evaluation with PET with the radiolabeled glucose analogue 2-[F-18]-fluoro-2-deoxy-D-glucose. Radiology **179**: 765–770, 1991
17) Paul R, Ahonen A, Nordman E: Imaging of hepatoma with [^{18}F]-fluorodeoxyglucose. Lancet **1**: 50–51, 1985
18) Wahl RL, Harney J, Hutchins G, Grossman HB: Imaging of renal cancer using positron emission tomography with 2-deoxy-2-[^{18}F]-fluoro-D-glucose: pilot animal and human studies. J Urol **146**: 1470–1474, 1991
19) Haberkorn U, Strauss LG, Dimitrakopoulou A, Engenhart R, Oberdorfer F, Ostertag H, et al: PET studies of fluorodeoxyglucose metabolism in patients with recurrent colorectal tumors receiving radiotherapy. J Nucl Med **32**: 1485–1490, 1991
20) Sbarra AJ, Karnovsky ML: The biochemical basis of phagocytosis. I. Metabolic changes during the ingestion of particles by polymorphonuclear leukocytes. J Biol Chem **234**: 1355–1362, 1959
21) Stjernholm RL, Burns CP, Hohnadel JH: Carbohydrate metabolism by leukocytes. Enzyme **13**: 7–31, 1972
22) Blasberg RG, Shinohara M, Shapiro WR, Patlak CS, Pettigrew KD, Fenstermacher JD: Apparent glucose utilization in Walker 256 metastatic brain tumors. J Neurooncol **4**: 5–16, 1986

Presented by Medical*Online

Summary

Autoradiographic Demonstration of ^{18}F-FDG Distribution within Mouse FM3A Tumor Tissue In Vivo

Roko KUBOTA*, Susumu YAMADA*, Kazuo KUBOTA*, Kiichi ISHIWATA**, Nobuaki TAMAHASHI*** and Tatsuo IDO****

**Department of Radiology and Nuclear Medicine, Research Institute for Cancer and Tuberculosis,*
*****Cyclotron Radioisotope Center, Tohoku University*
***Positron Medical Center, Tokyo Metropolitan Institute of Gerontology*
****Clusterecore Institute of Biology, Sendai*

To demonstrate the distribution of 2-deoxy-2-^{18}F-fluoro-D-glucose (FDG) within the tumor in vivo, C3H/He mice transplanted with FM3A tumors were studied one hour after intravenous injection of FDG using whole-body, macro- and micro-autoradiography. The whole-body autoradiograph showed that the tumor mass as well as the brain, heart, bone marrows, and the diaphram and crus diaphram were clearly visualized. The macroautoradiograph showed the heterogeneous distribution of FDG in the tumor mass. Markedly dense areas surrounding the tumor and the necrotic area were observed. Microautoradiograph showed the high grain densities in the macrophages between the necrosis and viable tumor cells, and in the young granulation tissues demarcating between the tumor and surrounding intact host tissues. Our results showed that the FDG uptake in the tumors may reflect not only the uptake by the tumor cells but also that by the inflammatory reaction elements.

Key words: 2-Deoxy-2-^{18}F-fluoro-D-glucose, Autoradiography, Mouse FM3A cell line, Macrophages.

Presented by Medical*Online