《原　著》

^{99m}Tc-ECDの動脈血中挙動および脳集積と脳血流量との関係

宍戸　文男*　上村　和夫*　村上松太郎*　犬上　篤*
小川　敏英*　日向野修一*　藤田　英明*　下瀬川恵久*
菅野　巖*　相沢　康夫*　長田　乾**　小野　幸彦***

要旨　^{99m}Tc 標識局所脳血流分布診断薬として，^{99m}Tc-HM-PAO が臨床に利用されている．これに対して，標識の安定性，軟部組織への取り込み，血中クリアランスなどの点で優れた薬剤として，^{99m}Tc-ECD が開発され，第2相臨床治験が行われた．今回，^{15}O-steady state 法による脳血流量・酸素消費量の測定と，^{99m}Tc-ECD による SPECT が同時に可能であった脳血管障害の9症例を対象に，^{99m}Tc-ECD の動脈血中挙動および ^{99m}Tc-ECD の脳集積と脳血流量との関係を検討した．

その結果，^{99m}Tc-ECD の動脈血中からの消失は速やかであること，動脈血中の ^{99m}Tc-ECD の酢酸エチル抽出分画は急速に減少すること，脳組織の 5–32 分後と 60–87 分後の ^{99m}Tc-ECD 集積の比は脳血流量と無関係であり，大脳皮質の領域による差異もみられないこと，^{99m}Tc-ECD 集積と脳血流量とは相関があるものの直線関係とはなっていないこと，^{99m}Tc-HM-PAO と同様な考えで，^{99m}Tc-ECD 集積を血流量と直線的な関係になるような補正が可能であること，などが明らかとなった．しかし，luxury perfusion を示す症例では ^{99m}Tc-ECD イメージが PET による脳血流量イメージよりも酸素消費量イメージに類似していた．

以上の結果から ^{99m}Tc-ECD 集積と脳血流量とは関連が強く，脳血管障害ばかりでなく，広く脳疾患の脳血流分布の診断に臨床上有用な薬剤と考えられた．しかし，脳血管障害の一部の病態では脳血流量よりも脳代謝を直接的に表現する可能性があり，本薬剤の集積メカニズムと病態および脳血流代謝量との関連についての検討がさらに必要と考えられた．

I. はじめに

脳疾患の機能評価のための ^{99m}Tc 標識 SPECT (single photon emission tomography) 用薬剤として，^{99m}Tc-HM-PAO (Hexamethyl-propyleneamine oxime) が開発され[1]，臨床に利用されている．最近，標識の安定性，軟部組織への取り込み，血中クリアランスなどの点で優れた ^{99m}Tc 標識の脳イメージング用薬剤として diamine-dithiol (DADT) 化合物の研究が進められ，局所脳血流イメージング剤として最適と考えられる ^{99m}Tc-ECD (L,L ethyl cysteinate dimer) が見いだされた[2]．わが国でも本薬剤の第2相治験として，本薬剤の安全性の評価・有効性の評価・有用性の評価・至適投与量の判定・至適撮像時期の判定についての検討が行われた．これまで，本トレーサの動脈血中の挙動や脳集積と脳血流量との関係についての報告は少なく，不明な点が多い．そこで，このとき得られたわれわれのデータから，脳血管障害患者での ^{99m}Tc-ECD 動脈血中の挙動および脳集積と脳血流量との関係について検討を行ったので報告する．

* 秋田県立脳血管研究センター放射線科
** 同　神経内科
*** 同　内科
受付：3年8月30日
最終稿受付：3年10月14日
別刷請求先：千葉市穴川4–9–1　(〒260)
放射線医学総合研究所臨床研究部
宍戸文男

Presented by Medical*Online

II. 対象と方法

本薬剤の第2相治験としてわれわれの施設では11症例について検討を行ったが，今回の解析には^{99m}Tc-ECD投与後の動脈血採血とPET (positron emission tomography) による脳血流量と酸素消費量の測定が同時に施行可能であった9例を検討対象とした(Table 1)．いずれも脳血管障害の症例で，虚血性脳血管障害が7例，脳出血が2例で，平均年齢は63.7歳である．

^{99m}Tc-ECDは第2相治験として定められた方法に基づいて調製した．簡単に薬剤調整法を記す．凍結乾燥したECDの入ったバイアルAに注射用生理食塩水3.0 mlを加えて，内容物を溶解する．一方，容量が2 ml以下で740–1,110 MBq (20–30 mCi) 程度の^{99m}Tcジェネレータ溶出液を燐酸緩衝液の入ったバイアルBに加える．バイアルA溶液を1.0 ml取り，直ちにバイアルBに加えて混合し，室温に静置した後に使用した．投与量は555–740 MBq (15–20 mCi) 程度となるようにした．

トレーサの投与はインフュージョンポンプを用い，1分間でトレーサ投与が完了するように注入速度を設定した．投与開始直後から，左橈骨動脈に留置した21あるいは23 Gのカニューレから経時的に動脈血を採血した．採取された血液は井戸型検出器で放射能を測定した．4症例については血漿を分離し，血漿中の放射能をあわせて測定した．また，血中の脂溶性分画を同定する目的で2例について，^{99m}Tc-ECDの標識率を測定するための溶媒として用いられている酢酸エチルを用いて脂溶性分画の抽出を行った．測定は投与開始5分後・30分後・60分後について全血を直接，2 mlの酢酸エチルに3–4滴，滴下し，攪拌して放置し，分離した酢酸エチルの放射能濃度を測定した．

断層画像はリング型SPECT装置であるHEADTOME IIを用い，投与5–32分後と60–87分後におのおの9断層面について撮影した(ECD-SPECT)．ECD-SPECT施行直前にHEADTOME IVを用い，^{15}O-Steady State法により，脳血流量，酸素消費量の測定(PET)を行った．

得られた断層画像はおのおのの症例について，PETとSPECTが同一部位となるように左右の前頭葉皮質・側頭葉皮質・後頭葉皮質・頭頂葉皮質・線条体・視床・小脳半球・半卵円中心および脳幹部に直径16 mmの円形関心領域(ROI)を設定し，おのおののROIの値を比較検討した．

測定にあたっては事前に本人あるいは家族に本研究の主旨・意義・危険性などを十分説明し，同意を得た．

III. 結　果

1. 動脈全血および血漿の時間放射能曲線

9例の動脈血時間放射能曲線については，血液カーブのおのおのの測定時間でのカウントと時間間隔との積の60分までの総和(曲線の面積に相当する)を求め，その総和でおのおのの時間でのカウントを除して求めた値の平均値の曲線を求めた(Fig. 1)．また，血漿分離を行った4例では同様

Table 1 Patients list

No.	Name	Sex	Age	Clinical diagnosis	Time from onset	CT findings
1	C.S.	M	64	Cerebral infarction	9 days	Multiple spotty LDAs in bil BG
2	S.S.	M	59	Cerebral infarction	20 days	LDA in lt parietal lobe
3	C.K.	F	68	Cerebral infarction	79 days	LDA in rt parietal lobe
4	S.M.	M	67	Cerebral infarction	1 year	LDA in lt. hemisphere
5	K.I.	M	51	Cerebral infarctions	1 year	Multiple spotty LDAs in bil BG
6	T.O.	M	62	Cerebral hemorrhage	17 days	Hematoma in rt thalamus
7	A.M.	F	68	Cerebral hemorrhage	37 days	Hematoma in rt frontal subcortical region
8	T.S.	M	77	Transient ischemic attack	39 days	Spotty LDAs in lt BG
9	S.N.	M	57	Vertebro-Basilar insufficiency	1 year	No abnormal density area

LDA: low density area, BG: basal ganglionic region, rt: right, lt: left, bil: bilateral

Presented by Medical*Online

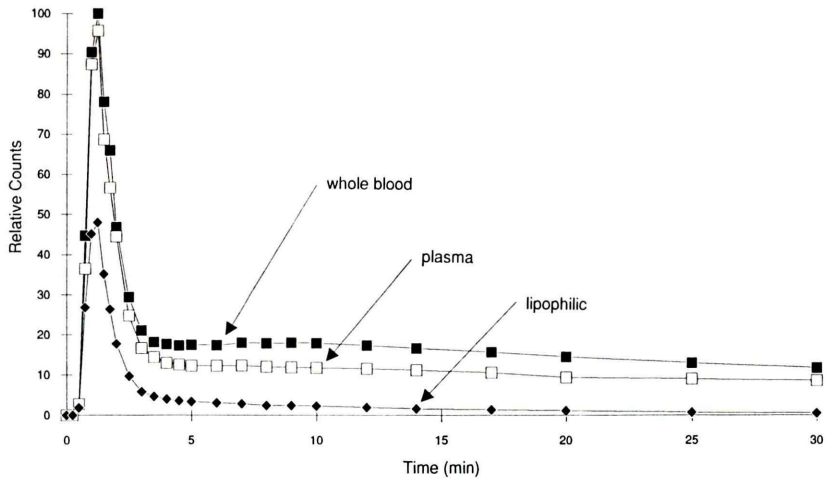

Fig. 1 Normalized time activity curves of arterial whole blood, plasma and lipophilic fraction of ^{99m}Tc-ECD extracted by ethyl acetate.

の方法で血漿中の平均時間放射能曲線を求めた (Fig. 1).

動脈全血の平均時間放射能曲線は注入開始 1 分 15 秒 (注入終了 15 秒後) で 375.8±99.5 (SD) と最大になった後，注入開始 2 分 30 秒で 110.7±24.6，4 分で 66.4±7.4，5 分で 65.8±5.1，8 分で 67.4±4.2，10 分で 67.4±3.8，14 分で 62.4±4.7，20 分で 54.6±4.3，30 分で 44.3±3.3，60 分で 26.0±3.0 と，速やかに消失した．ピーク値との比較では注入開始 5 分後ではピーク値の 17.5% に，60 分では 6.9% に減少した．血漿中の ^{99m}Tc カウントもほぼ同様で，注入開始 1 分 15 秒で 359.7±39.9，2 分 30 秒で 93.4±15.0，4 分で 48.9±6.8，5 分で 46.2±5.9，8 分で 45.2±3.7，10 分で 44.2±4.7，14 分で 42.1±4.9，20 分で 35.6±3.5，30 分で 32.4±1.8，60 分で 20.6±1.4 であり，ピーク値との比較では 5 分後で 12.8%，60 分後で 5.7% と減少した．

全血をみると 5 分から 15 分付近での放射能がわずかではあるが増加する傾向がみられたが，血漿にはこの傾向はみられなかった．

2. 酢酸エチルによる脂溶性分画の抽出

投与前の注射液の標識率は 97% であったが，酢酸エチルに滴下して抽出した ^{99m}Tc-ECD の抽出率は投与 5 分後では 20%，30 分で 4%，60 分で 3% と低下していた．これらの値を滑らかな曲線と仮定して，経時的な ^{99m}Tc-ECD の動脈血中の時間放射能曲線を算出した (Fig. 1). 抽出分画はピーク値に対して 5 分後で 7.2%，30 分で 1.1%，60 分で 0.4% であった．

3. ^{99m}Tc-ECD の脳への集積の時間変動

脳の断層画像は，1 回目が投与後 5–32 分，2 回目が 60–87 分の 2 回について同一部位を撮影している．1 回目と 2 回目 SPECT の同一部位のカウントの比を求め，PET による脳血流量との関係をグラフに示した (Fig. 2).

本薬剤の washout は脳血流量が変化してもほとんど変動せず，一定の値を示し，約 55 分の間に，約 15% の全体的なカウントの減少がみられる．すなわち，2 回目のカウントの 1 回目に対する比は 0.849±0.054 (SD) であった．

局所における ^{99m}Tc-ECD の washout の差異を確認するため，各局所脳組織ごとの 1 回目と 2 回目のカウントの比を求めた(Table 2). 左右の差がないため，おのおのの値は左右をまとめて表現している．平均値でみると，大脳皮質に比し，小脳および脳幹部の値が小さいが，いずれの領域についても統計学的に有意差はなかった．

Presented by Medical*Online

4. ^{99m}Tc-ECD 集積と脳血流量との関係およびその直線化補正

^{99m}Tc-ECD 集積と PET により求めた脳血流量との関係を検討した．血流量の高い小脳半球を対照部位とし，おのおのの領域の小脳半球とのカウントおよび脳血流量の比率を求め，その関係を Fig. 3 に示した．両者は直線的相関関係とはならず，血流量の高い領域では ^{99m}Tc-ECD のカウントが頭打ちになっていくような曲線となった．これまで報告されている ^{99m}Tc-HM-PAO に見られる場合と同様な曲線である[3]．

そこで，^{99m}Tc-HM-PAO と同様なコンパートメントモデルを想定し，^{99m}Tc-HM-PAO で用いている集積と脳血流量の関係を仮定して，以下の Lassen ら[4]の式により集積の直線化補正を試みた．

$$F/Fr=(C/Cr\cdot\alpha)/(1+\alpha-C/Cr)$$

F：局所の PET による脳血流量

Fr：対照とした小脳半球の脳血流量

C：局所の ECD のカウント

Cr：対照とした小脳半球の ECD のカウント

シュミレーションにより上式から求められる計

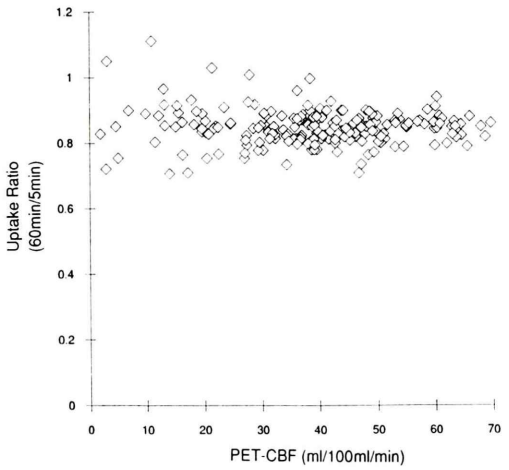

Fig. 2 Relation between the ratio of the first (5–32 min) and second (60–87 min) imaging, and cerebral blood flow measured by PET.

Table 2 Ratio of the first (5 min) and second (60 min) imagings in various regions

Regions (n=18)	Mean	S.D.
Frontal lobes	0.834	0.036
Temporal lobes	0.842	0.029
Occipital lobes	0.851	0.030
Parietal lobes	0.856	0.036
Putamens	0.864	0.043
Thalami	0.833	0.050
Oval centers	0.855	0.104
Cerebellar hemispheres	0.758	0.271
Brainstem*	0.747	0.266

*n=9

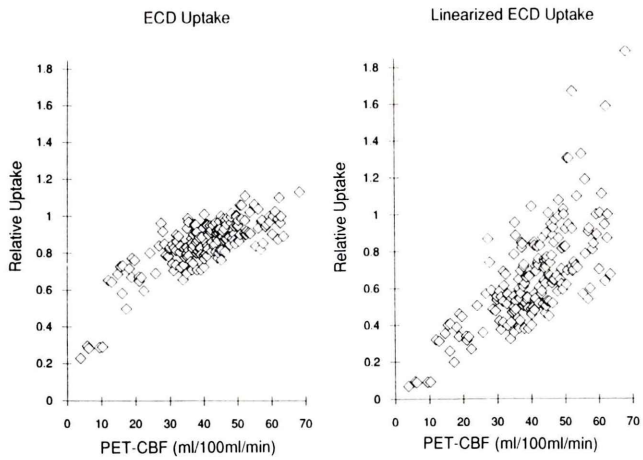

Fig. 3 Relation between CBF by PET and relative ^{99m}Tc-ECD uptake: Left graph shows the regional brain uptake against cerebellum vs. PET-CBF, and right is the linearized ECD brain uptake vs. PET-CBF.

Presented by Medical*Online

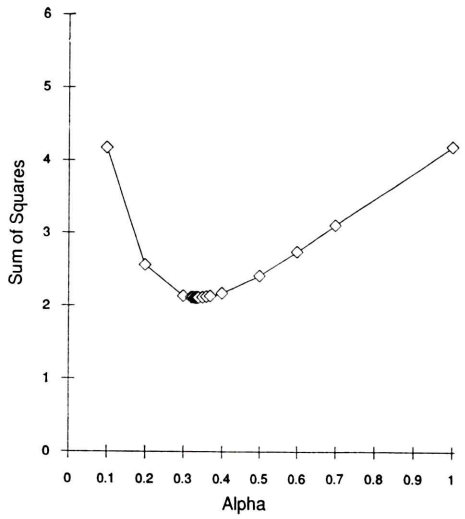

Fig. 4 Relation between various linearization factors (alpha) for ^{99m}Tc-ECD and the sum of squares of the differences between the linearized values and the calculated values from PET-CBF.

算値と実測値との差の自乗の和とαの値との関係をグラフにした (Fig. 4). 自乗和が最小となる値はこのグラフから 0.34 付近にあることから, 直線化補正を行うための適切なαが 0.34 付近にあると考えられた.

5. 問題点

今回行われた第 2 相治験の中で 1 例ではあるが, PET による脳血流量測定値と ^{99m}Tc-ECD 集積とに差異が見られる症例に遭遇した. 症例は 59 歳男性で感覚失語・右不全片麻痺を呈して入院してきた症例である (症例 2). 脳血管撮影にて左中大脳動脈分枝の塞栓性閉塞がみられ, urokinase 72 万単位動注し, 経過を観察していた. 発症から 20 日後に PET と ECD-SPECT を行った (Fig. 5). X 線 CT では左頭頂葉に楔状の低吸収域を認めた. PET による同部位の脳血流量は 47 m*l*/100 m*l*/min と対側の皮質 (64 m*l*/100 m*l*/min) と同程度の値を示すが, 酸素消費量は 1.9 m*l*/100 m*l*/min と対側

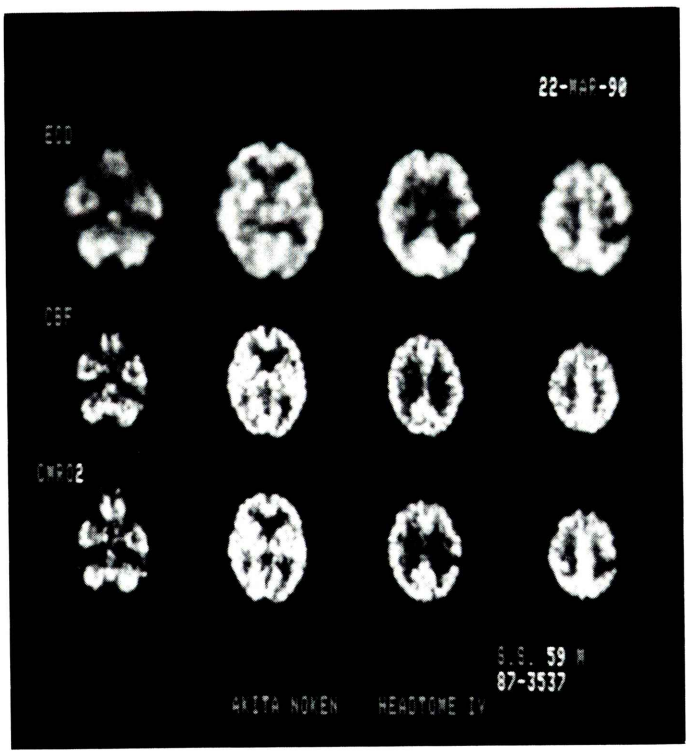

Fig. 5 Images of ECD-SPECT (upper), CBF (middle) and $CMRO_2$ (lower) in a patient with subacute cerebral infarction.

Presented by Medical*Online

(4.5 ml/100 ml/min)に比し低値である．酸素摂取率が26%と低値であり(対側は47%)，Luxury perfusionを呈していた．ECD-SPECTはこの部位では低集積であり，酸素消費量イメージに似た分布を示した．

IV. 考　察

^{99m}Tc-ECD (L,L ethyl cysteinate dimer) は diamine-dithiol (DADT) 化合物の研究が進められて行く中で，標識の安定性，軟部組織への取り込み，血中クリアランスなどの点で優れた脳イメージング用薬剤として開発されてきた化合物である[2]．脳実質への保持を高めるために脳内に高濃度に存在するエステラーゼに注目し，エステル基を導入したDADT化合物のひとつである．この薬剤は脳ホモジネートを用いた実験から，脳内での特異的な酵素代謝により^{99m}Tc-ECDのエステル基が加水分解を受け，極性をもつ代謝産物となる結果，脳実質で保持されると推定されている[5]．

これまでの動物実験や欧米での治験での結果から，^{99m}Tc-HM-PAOと比較して，^{99m}Tc-ECDは放射化学的純度が^{99m}Tc-HM-PAOの85%に対して^{99m}Tc-ECDが98%と高く，灰白質／白質の比が^{99m}Tc-HM-PAOで1.6に対して^{99m}Tc-ECDでは2.2と高いこと[6]，静注20分後の脳集積が^{99m}Tc-HM-PAOで3.9%であるのに対して^{99m}Tc-ECDは4.6%と高く，60分後の静脈血中の残存は^{99m}Tc-HM-PAOが10%なのに対して^{99m}Tc-ECDでは4.0%と排泄が速やかであること[7]，などの特徴により脳血流分布を把握するためのトレーサとして良好な性質を持つ．ただし，サルでの1回循環での摂取率は^{99m}Tc-HM-PAOが88%であるのに対して^{99m}Tc-ECDは77%とやや低い傾向にあることが報告されている[8]．

しかし，脳組織への直接的な入力関数となる動脈血中の挙動の解析，脳組織集積と脳血流量との関係を検討した報告はみあたらず，われわれの報告が最初と思われる．われわれの結果では動脈血における挙動は投与後急速に増加し，投与終了15秒後でピークとなった後，急速に減少するという曲線を描く．これまで静脈血にて解析されたヒトでの結果[7,9~11]とほぼ同様に，動脈血中からの速やかなクリアランスを示している．5分から15分付近の平均値をみると，5分で65.8を示すが，8分では67.4，10分で67.4とやや増加傾向を示し，14分で62.4となり，全血の放射能が再度わずかではあるが増加傾向を示すかのようにみえる．静脈血での解析ではこのような現象の記載はない．5–15分付近でのこの現象は^{99m}Tc-ECDの全身からの代謝産物が動脈血中に増加し，再循環するためと推定されるが，この現象が有意なものなのかどうかを含め，今後の検討が必要と思われる．いずれにしても，酢酸エチルによる脂溶性分画解析の結果からは投与5分後でピークの7.2%であり，5分から15分付近での放射能のわずかな増加は脳への集積に関しては無視できる．投与5分以後には動脈血から脳組織へ移行できるトレーサはほぼ消失してしまうと考えてよいと思われるが，今回のデータは例数が少なく，詳細は今後のデータの蓄積と検討が必要である．

脳への集積と脳血流量との関係では^{123}I-iodoamphetamine (^{123}I-IMP)では相対的に血流の高い領域ではwashoutが高く，血流量の低い領域のwashoutが低いために，いわゆる“再分布”現象がみられると考えられるが[12]，本薬剤では血流量が高くても低くても，washoutは変わらず，約60分の間で，約15%の全体的なカウントの減少がみられるのみである．

また，大脳皮質に関しては局所におけるwashoutに差はない．時間を経過してもその分布には変化がないことを示すものと考えられ，SPECTイメージングにとって都合のよい特性である．これに対して，小脳・脳幹と大脳皮質とに有意の差ではないが，若干のwashoutの差異がみられる．大脳皮質と小脳・脳幹とに脂溶性やエステラーゼ活性などの差異の存在が推定されるが，この点については^{99m}Tc-ECDの詳細な脳内挙動の解析が必要であろう．

本トレーサは^{99m}Tc-HM-PAOと類似の点が多く，トレーサ挙動の解析にあたり，^{99m}Tc-HM-

Presented by Medical*Online

PAO と同様な 3 コンパートメントモデル[4] を仮定して ^{99m}Tc-ECD 集積と脳血流量との関係を検討した. ^{99m}Tc-ECD 脳集積の実測値と仮定した計算式から, ^{99m}Tc-HM-PAO と同様に血流量とカウントを直線関係になるように補正することが可能なことが示された. これらの結果は, 動脈血採血を行い, それを入力関数として脳血流量が算出可能であることを示すと考えられる. しかし, 50 ml/100 ml/min 以下の領域の直線化は比較的良好であるが, 60 ml/100 ml/min をこえるような高血流量域はやや過補正の傾向がみられ, 完全な補正とは言い切れない. これは, 今回用いた症例は脳血管障害症例であり, 60 ml/100 ml/min をこえるような高血流量値を示す領域が少なく, 求めた補正係数 (α) が高血流域を補正するには適していないものと推定され, 高血流域のデータを増やして最適補正係数を求める必要があると考えられる. また, 本モデルの妥当性についても, さらに十分な検討が必要と思われる.

1 例のみではあるが, PET による脳血流量イメージと異なるパターンを示す症例を経験した. 症例は脳梗塞亜急性期での luxury perfusion を示す病巣をもつもので, 集積は病巣部位では低集積であり, 明らかに脳血流量よりも酸素消質量イメージに類似している.

PET での脳血流量測定は ^{15}O-H_2O の拡散性トレーサの原理を利用しており, ^{99m}Tc-ECD がトラップ型トレーサの特性を利用している点で異なることがその原因のひとつとも考えられる. しかし, 以下の理由でこの解離の主な原因は ^{99m}Tc-ECD の脳集積メカニズムにあるのではないかと考えられる. 実験的研究から, ^{99m}Tc-ECD の脳集積メカニズムは脳内での特異的な酵素代謝によりエステル基が加水分解を受け, 極性をもつ代謝産物となる結果, 脳実質で保持されることが推定されている[5]. この考えにたてば, エステル基加水分解にかかわる酵素反応が停止すれば, 脳血流量が低下しなくとも, ^{99m}Tc-ECD 集積は減少するものと推定される. Holman ら[10] も同様な可能性を指摘している.

luxury perfusion のような特殊な病態の場合には ^{99m}Tc-ECD 集積の解釈に注意を要すると思われるが, このような症例の存在は脳血流量とエステル基加水分解酵素活性とが解離するような場合にはトレーサ集積が脳血流量には規定されず, 酵素反応に関連した脳代謝のパラメータに規定されることを示し, 本トレーサが脳酸素消費量を代表とする脳代謝, ひいては脳機能を表現するトレーサであり, 臨床上非常に有益なトレーサであることを考えさせる. ^{99m}Tc-ECD 集積と脳血流量とに相関があり, このトレーサが脳血流分布を示すトレーサであるとするこれまでの報告[10] はすべて脳血流量と酸素消費量が並行して変化している症例であったと考えれば, 矛盾がないし, 実際にわれわれの経験した残りの 8 例はすべて PET にて脳血流量と酸素消費量が並行していることを確認していることから, 以上の仮説が妥当性をもつのではないかと考えられるが, われわれの観察は 1 例であり, 今後の臨床的な観察の追加と実験的な ^{99m}Tc-ECD 集積メカニズムの検討が必要であろう.

以上のような ^{99m}Tc-ECD の動脈血および脳組織の挙動から, 本トレーサは投与 5 分以降ならいつでもイメージング可能であること, ^{99m}Tc-ECD による SPECT イメージを脳血流量と直線関係となるような補正が可能であること, 脳血流量と酸素消費量が同期して変化する場合には脳血流量のイメージと考えることができること, などが利点としてあげられる. 一方, 脳梗塞における luxury perfusion ではその集積は酸素消費量のイメージに類似しており, その集積低下の意味するものが何なのか今後の検討が必要と思われた.

謝辞：^{99m}Tc-ECD (D-9401) をご提供いただいた㈱第一ラジオアイソトープ研究所に深謝いたします.

文　献

1) Neirinckx RD, Canning LR, Piper IM, et al: Technetium-99m-d,l-HM-PAO: A new radiopharmaceutical for SPECT imaging of regional cerebral blood perfusion. J Nucl Med **28**: 191–202, 1987

Presented by Medical*Online

2) Cheesman EH, Blanchette MA, Ganey MV, et al: Technetium-99m ECD: Ester-derivertized diamine-dithiol Tc complexes for imaging brain perfusion. J Nucl Med **29**: 788, 1988
3) Inuzami A, Kanno I, Uemura K, et al: Linearization correction of ^{99m}Tc-labeled hexamethylpropylene amine oxime (HM-PAO) image in term of regional CBF distribution: Comparison to $C^{15}O_2$ inhalation steady-state method measured by positron emission tomography. J Cerebr Blood Flow Metabol **8**: S52–S60, 1988
4) Lassen NA, Andersen AR, Friberg L, et al: The retention of (^{99m}Tc)-d,l-HM-PAO in the human brain after intracarotid bolus injection: A kinetic analysis. J Cerebr Blood Flow Metabol **8**: S13–S22, 1988
5) Walovitch RC, Hill TC, Garrity ST, et al: Characterization of technetium-99m-L,L-ECD for brain perfusion imaging, Part 1: Pharmacology of technetium-99m ECD in nonhuman primates. J Nucl Med **30**: 1892–1901, 1989
6) Demonceau G, Leveille J, De Roo M, et al: Comparison of Tc-99m-ECD and Tc-99m-HM-PAO: First human results. J Nucl Med **29**: 747, 1988
7) Leveille J, Botez MI, Taillefer R, et al: A clinical comparison of Tc-99m HMPAO and Tc-99m ethyl cysteinate dimer (ECD) in normal volunteers and patients as brain perfusion imaging agent. J Nucl Med **29**: 844, 1988
8) Devous MD, Payne JK, Lowe JL: Extraction, retention and kinetics of Tc-99m-ECD and HMPAO following intracarotid injection in cynomolgus monkeys. J Nucl Med **30**: 742, 1989
9) Vallabhajosula S, Zimmerman RE, Picard M, et al: Technetium-99m ECD: A new brain imaging agent: In vivo kinetics and biodistribution studies in normal human subjects. J Nucl Med **30**: 599–604, 1989
10) Holman BL, Hellman RS, Goldsmith SJ, et al: Biodistribution, dosimetry, and clinical evaluation of technetium-99m ethyl cysteinate dimer in normal subjects and in patients with chronic cerebral infarction. J Nucl Med **30**: 1018–1024, 1989
11) Leveille J, Demonceau G, DeRoo M, et al: Characterization of technetium-99m-L,L-ECD for brain perfusion imaging, Part 2: Biodistribution and brain imaging in humans. J Nucl Med **30**: 1902–1910, 1989
12) Tsukuda M, Kuwabara Y, Ichiya Y, et al: Evaluation of the significance of "redistribution" in I-123 IMP SPECT in cerebrovascular disorders—A comparative study with PET. Eur J Nucl Med **15**: 746–749, 1989

Presented by Medical*Online

Summary

Arterial Clearance and Cerebral Uptake of Tc-99m ECD in Patients with Cerebrovascular Disease Compared with PET

Fumio SHISHIDO*, Kazuo UEMURA*, Matsutaro MURAKAMI*, Atsushi INUGAMI*, Toshihide OGAWA*, Shuichi HIGANO*, Hideaki FUJITA*, Eku SHIMOSEGAWA*, Iwao KANNO*, Yasuo AIZAWA*, Ken NAGATA** and Yukihiko ONO***

**Department of Radiology and Nuclear Medicine, **Department of Neurology, ***Department of Internal Medicine, Research Institute for Brain and Blood Vessels-Akita*

Technetium-99m ethyl cysteinate dimer (ECD) has recently developed for SPECT imaging in assessment of cerebral perfusion. We evaluated the arterial blood clearance and the regional brain uptake of Tc-99m ECD compared with the regional CBF measured by PET in patients with cerebrovascular disease.

Nine patients with diagnosis of cerebral ischemic disorders (N=7) and cerebral hemorrhage (N=2) were studied. PET study was performed with HEADTOME IV by O-15 steady state inhalation method. Immediately after the PET study, 555–740 MBq (5–20 mCi) of Tc-99m ECD was injected intravenously. After injection arterial blood sampling was performed sequentially, and we separated lipophilic fraction from whole blood using ethyl acetate in two cases. The SPECT imaging with Tc-99m ECD (ECD-SPECT) was started 5 min (first imaging) and 60 min (second imaging) after the administration using a high resolution ring type SPECT system (HEADTOME II). Several ROIs were placed on practically the same anatomical location on both SPECT and PET images.

Clearance of the tracer in arterial whole blood and lipophilic fraction was rapid. Concerning to the distribution pattern of ECD-SPECT images there was no differences between the 1st imaging and the 2nd imaging, although about 15% of diffuse decrease of Tc-99m ECD uptake was shown in the 2nd images. The brain distribution of ECD-SPECT was comparable to the pattern of CBF image by PET. The regional relative counts of ECD-SPECT corresponded closely to the CBF value by PET, but it was no linear correlation between brain uptake of ECD-SPECT and PET-CBF. This non-linear correlation was similar to the relation between the brain uptake of Tc-99m HM-PAO and PET-CBF. In a patient with subacute cerebral infarction ECD-SPECT image was similar to $CMRO_2$ image rather than CBF image.

Key words: Tc-99m ECD, SPECT, PET, CBF, $CMRO_2$.

Presented by Medical*Online