《症例報告》

核医学的診断により確認し得たstunned myocardiumの1例

薬師神芳洋*　山田　明*　樋口　誠司*　緒方　行男*
芦原　俊明*　福山　尚哉*

要旨　不安定狭心症を疑われて入院した75歳の女性に^{99m}Tc心プールシンチグラフィを施行し，左室前壁のakinesisを認めた．しかし，冠動脈造影では有意の器質的狭窄病変を認めず，慢性期（2週間後）に施行した^{99m}Tc心プールシンチグラフィでは壁運動異常が完全に回復していた．また，急性期^{201}Tl心筋シンチグラフィで認めた前壁の陰影欠損も慢性期には消失しており，本例は一過性心筋虚血に伴った遷延性左室壁運動異常，いわゆるstunned myocardiumと考えられた．

I. はじめに

かつて狭心症等一過性の心筋虚血は可逆的なものとされ，虚血が改善すれば心電図変化をはじめ，心室壁運動低下もすみやかに回復するものとされていた．しかしながら，いくつかの実験観察により，虚血改善後も壁運動低下が遷延することが見出だされ，Braunwaldらによってstunned myocardiumという概念が提唱されることとなった[1]．以来，臨床的にも同様の所見がしばしば見られるものの，その診断法は確立しているとは言いがたく，病態についても必ずしも明らかにされてはいない．

今回私どもは心筋虚血発作後にstunned myocardiumを生じ，かつ核医学的な手法によりその診断を確認し得た症例を経験したので報告する．

II. 症　例

患　者：75歳，女性

主　訴：胸痛

既往歴，生活歴，家族歴には特記すべきことなし

現病歴：数年来高血圧の指摘を受け，労作時には胸痛を自覚していたが，安静により消失するため放置していた．1989年5月8日早期胃癌の手術目的で当院外科に入院し，術前の検査を行っていたところ，5月11日15:30入浴後約1時間発汗を伴う胸痛が出現した．翌5月12日14:00精査目的で当科を受診し，15:00当科CCUに不安定狭心症を疑われて緊急入院した．

入院時現症：体格中等度，体温36.7℃，脈拍70/min整，血圧132/76 mmHg，貧血・黄疸なし，心尖部に全収縮期雑音III/VIを聴取，呼吸音は正常肺胞音，肝・脾・腎触知せず，神経学的に異常所見なし．

入院時検査所見（Table 1）：血沈8 mm/hr. CRP2+．白血球は8,200/μlと正常上限で貧血なし，肝機能・腎機能に異常所見なし，CPKは166 IU/L，CPK-MBは24 IU/Lと正常上限を示していた．胸痛出現時からの心電図変化（Fig. 1）では，胸痛時胸部誘導で軽度のST上昇を認め，CCU入室時には陰性T波の出現がみられた．

臨床経過：CCU入室時その心電図変化から非Q波梗塞と考え，翌5月13日にfirst pass RIアンギオグラフィと^{99m}Tc-PYP心筋シンチグラフ

* 松山赤十字病院循環器科
受付：2年7月3日
最終稿受付：2年8月21日
別刷請求先：愛媛県松山市文京町1（〒790）
松山赤十字病院循環器科
福　山　尚　哉

Presented by Medical*Online

ィを施行した．その結果，^{99m}Tc-PYP planar 画像には異常を認めなかったものの，断層撮影(SPECT)にて左室心尖部にわずかに異常集積を認め，左室前壁の壁運動低下 (akinesis) と併せ，急性心筋梗塞と診断した．しかし，5月16日に施行した冠動脈造影(Fig. 2 上段)では，左冠動脈前下行枝 segment 7 に軽度の狭窄(29%)を認める以外に特に器質的病変を指摘できず，vasospasm による冠動脈閉塞が比較的早期に再開通したものと推測した．6月8日にはエルゴノビン負荷(Fig. 2 下段)を行ったが，この時点では spasm を誘発出来なかった．

ところが，5月15日入院4日目の急性期の ^{201}Tl 心筋シンチグラフィ(Fig. 3 左側)で左室前壁にわずかな perfusion defect を認めたにもかかわらず，6月2日慢性期に再施行した ^{201}Tl 心筋シンチグ

Table 1 Laboratory data on admission

ESR	8 mm/hr	CRP	2+		
TPHA	(−)	HBs-Ag	(−)		
WBC	8,200/μl				
(St. 0% Seg. 64% Eo. 2% Ba. 1% Mo. 1% Lym. 32%)					
RBC	416×10⁴/μl	Hb	12.6%	Ht	38.6%
PLT	32.6×10⁴/μl				
T Protein	6.5 g/dl	T Bil	0.3 mg/dl	GOT	30 IU/l
GPT	12 IU/l	LDH	433 IU/l	ALP	115 IU/l
LAP	27 IU/l	Ch E	350 IU/l	γ-GTP	9 IU/l
ZTT	5.0 U	TTT	0.8 U	CPK	116 IU/l
CPK-MB	24 IU/l	BUN	11.1 mg/dl	Creat	0.8 mg/dl
Na	136 mEq/l	K	4.0 mEq/l	Dl	103 mEq/l
T Chol	250 mg/dl	β-Lipo	579 mg/dl	Ph-Lipid	216 mg/dl
TG	129 mg/dl	NEFA	0.43 mqE/l	HDL-Chol	51.8 mg/dl
FBS	109 mg/dl				

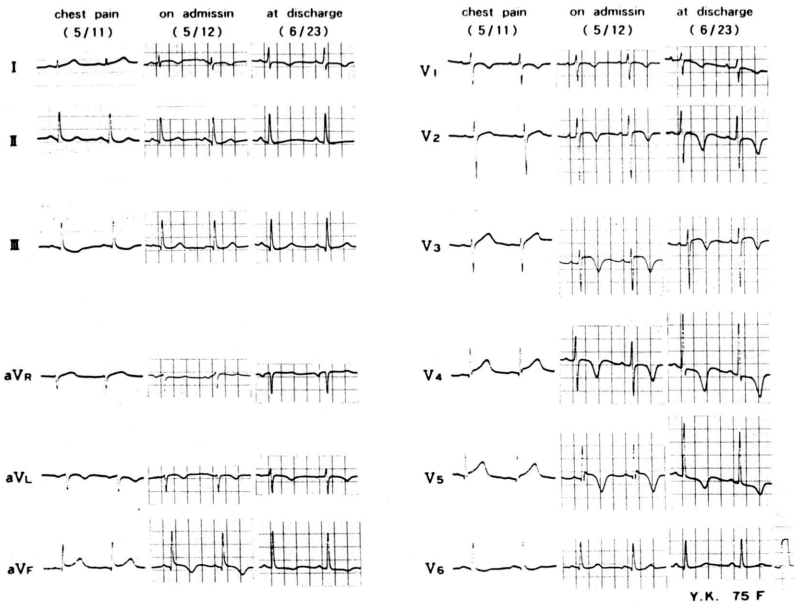

Fig. 1 Electrocardiographic findings during chest pain on admission and at discharge.

Presented by Medical*Online

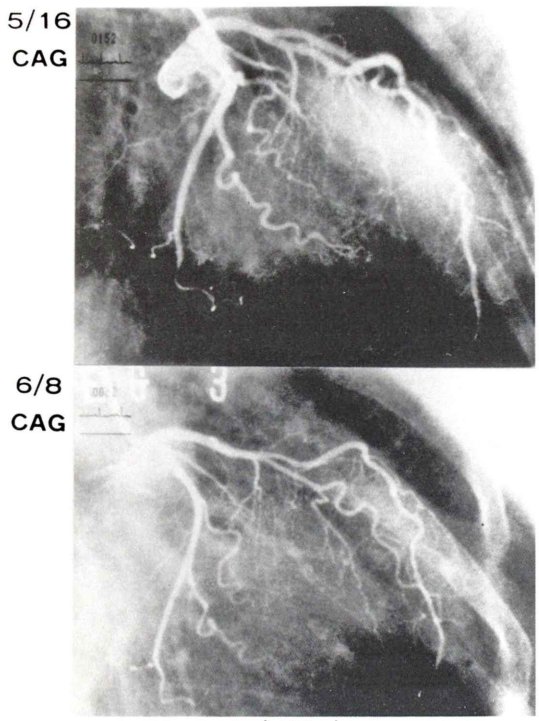

ergonovin 35 γ ic

Fig. 2 Findings of coronary angiography (CAG). No organic stenotic lesion was found (upper) and intracoronary ergonovin did not induce focal spasms.



Fig. 3 Finding of ^{201}Tl myocardial imaging.

ラフィ (Fig. 3 右側) では有意な perfusion defect を認めなかった．また first pass 法 ^{99m}Tc 心プールシンチグラフィ (Fig. 4) でも，5月13日急性期 (Fig. 4 上段) に認めた anteroapical akinesis は 2 週間後 (5月30日) (Fig. 4 下段) には完全に消失し，良好な壁運動の回復を認めた．さらに急性期 (5月16日) の左室造影 (Fig. 5 左側) では，RI アンギオグラフィと同様の anteroapical akinesis を認めたものの，慢性期 (6月8日) の左室造影 (Fig. 5 右側) では全く異常を認めなかった．

以上のことから，本例は狭心痛を伴う一時的な心筋虚血が生じ，血流再開通後も左室壁運動低下が遷延，約 2 週間の経過で心機能が正常化した，いわゆる stunned myocardium の症例であったと考えられた．

III. 考　案

かつて Tennant と Wiggers は，開胸下の犬における冠動脈の短時間の血流遮断は心筋収縮力の低下を起こし，虚血が短時間であるなら，完全な心機能の回復が起こると述べている[2]．しかし，血流遮断が長時間に及ぶと心筋は壊死を生じ，もはや正常な心機能の回復は望めない．その後の追試では，雑種成犬において 5 分間の冠動脈の閉塞後血流を再開すると，心収縮能はほぼ 5 分以内に回復するが，15分間の虚血では，3 日後でも心収縮機能は対照時のわずか57％までしか回復せず，完全な回復にはほぼ 1 週間を要すことが報告されている[3]．

本例のように，比較的速やかに冠動脈の再開通が得られても，心機能の低下が持続する状態，つまり心筋の虚血と壊死の間に位置する可逆的心筋

Presented by Medical*Online

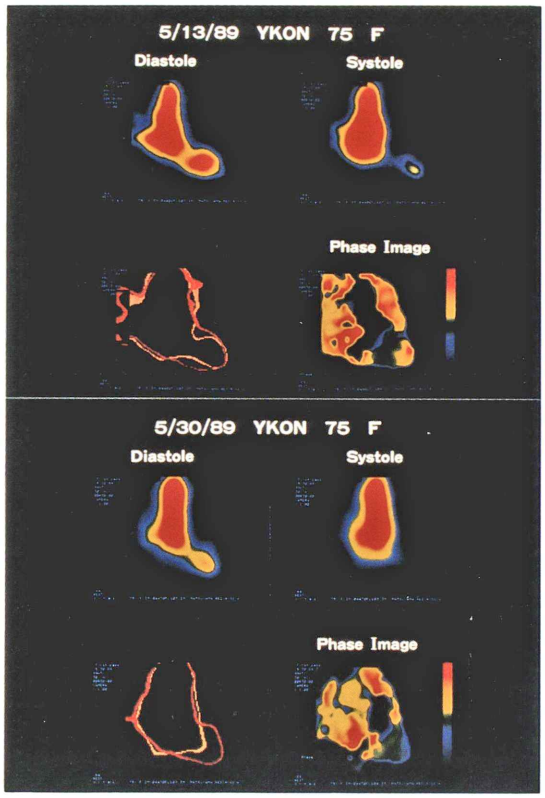

Fig. 4 First pass left ventriculography by ^{99m}Tc-pertechnetate. Anterior akinesis on acute phase (upper) disappeared at late phase (lower).

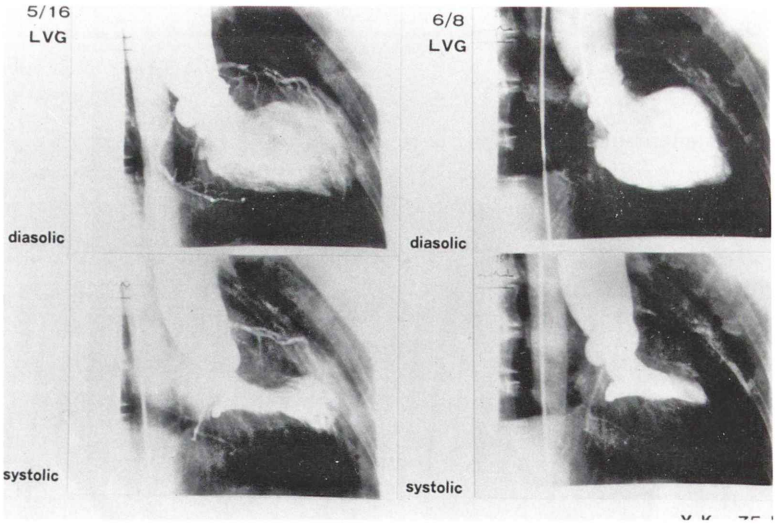

Fig. 5 Left ventriculography showed anterior akinesis on acute phase (left) and normalized at late phase (right).

Presented by Medical*Online

虚血は，Braunwald らによって『気絶心筋：stunned myocardium』と名付けられた[1]．近年心筋梗塞の早期治療，特に冠動脈内血栓溶解療法 (PTCR) や冠動脈形成術 (PTCA) を施行する症例が増加してきたこともあり，この stunned myocardidm の臨床例も多く経験されるようになった．しかし，この病態が臨床的に極めて重要な問題であるにもかかわらず，発生機序や病態は依然として解明されておらず，その予防手段も知られていない．現在 stunned myocardium を生ずる原因として，①細胞内 ATP の欠乏，②Ca overload の関与，③交感神経末端部の障害，④心筋繊維とクレアチン・キナーゼの解離によるエネルギー利用障害，⑤局所電気生理的異常，⑥LV geometry の異常，などが提唱されているが[4~8]，いずれも実証されるには至っていない．

今回私どもの症例では，急性期に ^{201}Tl 摂取率の低下や ^{99m}Tc-PYP のわずかな取り込みを認めた．したがってごく一部の心筋に壊死を伴っている可能性は否定できないものの，心機能は完全に回復しており，慢性期の ^{201}Tl 心筋シンチグラフィでも血流分布に異常を認めていない．急性期 ^{201}Tl 摂取率の低下は必ずしも血流分布の異常を示しているわけではなく，かつて私どもが報告したごとく，一定時間虚血後の心筋の陽イオン摂取は血流量の回復より更に遅れるものと考えられる[9]．また，血流再開通後の Ca overload や PYP 摂取の増大はよく知られており，必ずしも心筋の壊死そのものを反映しない可能性もある[4]．

いずれにしろ，stunned myocardium という概念が一定時間の心筋虚血が回復しそれに遅れて心機能が改善するものと考えるならば，たとえ一部心筋に壊死を伴ったとしても，本例のごとく臨床的に梗塞の所見がなく，かつ完全な心機能の回復を認めた症例もまた stunned myocardium の一例と考えられる．

本稿の主旨は第55回日本循環器学会中国四国地方会・平成元年11月26日 (岡山) にて発表した．

謝辞：稿を終わるにあたり，データの作成に多大のご尽力をいただいた，松山赤十字病院中央放射線部アイソトープ室技師各位に深く感謝いたします．

文　献

1) Braunwald E, Kloner R: The stunned myocardium; prolonged, postischemic ventricular dysfunction. Circulation **66**: 1146, 1982
2) Tennant R, Wiggers CJ: The effect of coronary occlusion on myocardial contraction. Am J Physiol **112**: 351, 1935
3) Kloner RA, DeBoer LWV, Darsee JR, et al: Prolonged metabolic, functional, ultrastructural abnormalities following transient myocardial ischemia without infarction. Clin Res **28**: 615, 1980
4) 楠岡英雄，北風政史，堀　正二，他：stunned myocardium における収縮機能低下の機作に関する基礎的検討．Coronary **6**: 45, 1989
5) 楠岡英雄，是恒之宏，北風政史，他：心室細動とカルシウム・オーバーロード．臨床科学 **25**: 745, 1989
6) 堀　正二，是恒之宏，楠岡英雄：可逆性心筋虚血と stunned myocardium. 綜合臨床 **36**: 781, 1987
7) DeBoer LWV, Ingwall JS, Kloner RA, et al: Prolonged derangement of canine myocardial purine metabolism after a brief coronary artery occlusion not associated with anatomic evidence of necrosis. Proc Natl Acad Sci **77**: 5471, 1980
8) Jennings RB, Schaper J, Hill ML, et al: Effect of reperfusion late in the phase reversible ischemic injury; changes in cell volume, electrolytes metabolites, and ultrastructure. Circ Res **56**: 262, 1985
9) Fukuyama T, Nakamura M, Nakagaki O, et al: Reduced reflow and diminished uptake of 86 Rb after temporary coronary occlusion. Am J Physiol **234**: 724, 1978

Presented by Medical*Online

Summary

A Case of Stunned Myocardium Determined by Nuclear Cardiac Imaging

Yoshihiro YAKUSHIJIN, Akira YAMADA, Seiji HIGUCHI, Yukio OGATA, Toshiaki ASHIHARA and Takaya FUKUYAMA

Department of Cardiology, Matsuyama Red Cross Hospital

A 75 year old woman with acute chest pain was diagnosed as unstable angina. Anterior akinesis of left ventricule and small anterior perfusion defect were found by ^{99m}Tc blood pool imaging and ^{201}Tl myocardial imaging. Coronary arteriography showed no organic stenosis, though anterior akinesis was still continued. Farthermore this akinesis and perfusion defect by ^{201}Tl were all disappeared two weeks later. Thus, we determined this case as a stunned myocardium followed by severe angina with transient coronary obstruction.

Key words: Stunned myocardium, ^{99m}Tc blood pool imaging, ^{201}Tl myocardial imaging, Transient coronary obstruction.

Presented by Medical*Online