

このように、各骨塩定量法について、その有用性と限界を熟知し臨床応用を行えば、代謝性骨疾

患の診断や病態解明に有用な情報が得られるものと期待される。

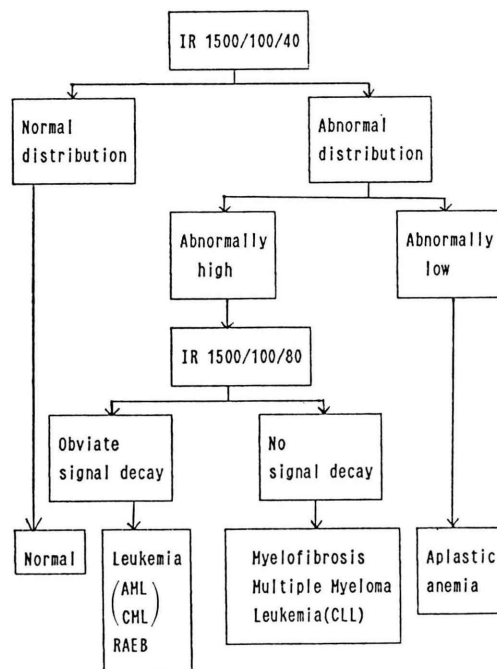
(3) 骨髄病変の MRI

平 敷 淳 子 (埼玉医科大学放射線科)

シンポジウム「骨カルシウム代謝と核医学」からは多少離れた演題の感はあるが、骨髄病変が MRI (Magnetic Resonance Imaging) により in vivo で画像化されていることを提示し、骨代謝への考えの一助としたい。

本研究の骨髄の画像化には short TIIR 法 (STIR スター法) と略されている方法を用いた。反転時間 TI を極端に短くした反転回復法 (Inversion Recovery 法, IR) であり TR は 1,500 msec, TE 40 msec である。この方法で水と脂肪とのシグナルは相反する方向にあり、わずかの水分量の増加も増幅して信号化しえる。成人の正常骨髄画像を胸・腰椎の矢状断にて観察すると、加齢とともに起こる脂肪変性が in vivo で画像化できる。赤色髄、黄色髄の正常な分布に従い、胸腰椎骨髄の辺縁は高信号域として、中心部は低信号域に画像化され両者の間は脂肪変性に応じて不均一な信号を示す。正常骨髄 MR 像を理解した上で種々貧血や反応性過形成骨髄、血液疾患や腫瘍の骨髄浸潤を検討すると明らかな変化が体系づけられた。一方、T₂ 強調 STIR 法は前記 STIR 法の TE 40 msec を 80 msec と長くしたものでありこの方法により

表 1 骨髄病変の MRI



水の T₂ を強調できると考える。(表 1)

(4) 骨カルシウム代謝：基礎から臨床へ

山 本 逸 雄 (京都市立病院内科)

A. カルシウム調節ホルモンの測定および骨代謝マーカーの測定

カルシウム調節ホルモンの測定において最近著

しい進歩がなされた。すなわち、従来より副甲状腺ホルモン (PTH) は、主としてその C 端 Fragment に対する抗体を用いて Assay がなされてきたが、

これら、C 端 Assay 系は、感度においても十分ではなく、また腎機能障害時において、高値をとるという問題があり、十分信用のできるものではなかった。しかし、ごく最近米国において開発され、また日本においても発売されるようになった、Intact-PTH Assay は、PTH の測定に関し、初めて、IRMA を用いており、したがって、その感度は、飛躍的に上昇し以前まで、きわめて困難であった、人 PTH の正常者の血中の値の測定が可能であるばかりでなく、副甲状腺機能低下症と正常者との鑑別もでき、また、腎機能にも影響を受けず、過去 20 年間あまりの懸案であった PTH の Assay の問題をすべて解決したといえる。骨代謝マーカーの測定も近年多様性を帯びてきた。osteocalcin, osteonectin, procollagen など骨蛋白

の測定系が開発され、その臨床的評価がなされているが、これらマーカーは、なお臨床的には、感度が十分でなく、その評価も定まっていない。この分野は、今後の大きな課題でありまた臨床的にもきわめて重要な問題である。

B. 骨代謝の in vivo 評価

現在骨代謝の評価に最もよく用いられるのは、 ^{99m}Tc -リン酸化合物による骨シンチグラフィであるが、本法は、簡便に施行でき多くの代謝性骨疾患の評価においてきわめて有用であるが、元来イメージ用に開発されたものであり、その定量性には問題があり、より定量的に評価する方法の開発が今後の課題である。また、臨床的には、非ミネラル成分の、例えば、骨のコラーゲンの代謝などを評価できるような核種の開発がのぞまれる。

(5) 腎性骨異栄養症

越 智 宏 暢 福 田 照 男 岡 村 光 英
小 泉 義 子 和 邇 秀 信*

(大阪市立大学放射線科, *島津製作所)

腎性骨異栄養症 (renal osteodystrophy; ROD) は、二次性副甲状腺機能亢進症、骨軟化症、異所性石灰化などが複雑に関与した病態で、その骨病変を的確に診断し、その主体となっている病態を把握することは治療法の選択に重要である。また、ROD の骨変化を定量的に観察することは、骨病変に対する治療効果判定に重要であり、外科的治療 (副甲状腺全摘術) のみならず、内科的治療 (ビタミン D 製剤やカルシトニン製剤など) における軽微な骨変化を鋭敏にとらえる定量法が望まれている。

ROD の診断法としては、骨 X 線撮影や骨シンチグラフィが行われている。骨シンチでは単純 X 線写真に比し、全身のより多くの情報が一度に得ることができる。われわれは、ROD 患者の全身骨シンチグラムのパターンから 4 群に分類し、その主体となっている骨病変を診断してきた。

ROD の骨変化の定量法としては、microdensitometry (中手骨), single photon absorptiometry (橈骨), X 線 CT による QCT (第 3 腰椎) などがある。

二次性副甲状腺機能亢進症では、骨シンチ上、頭蓋骨や上、下顎骨の集積が異常に高いことから、頭蓋骨の X-CT による EMI 値測定、骨シンチ SPECT による頭蓋骨/脳の RI カウント比などの定量測定法も行っている。

今回は、新しい定量法である、1) 骨シンチの early phase を利用した factor analysis による頭蓋骨の測定、2) dual photon bone absorptiometry による全身骨、腰椎、頭蓋骨の骨塩量について報告する。また、副甲状腺全摘術が施行された症例については、それぞれの測定法による術前、術後の変化についても報告する。