351 新規腫瘍イメージング剤：Ｉｎ－１１１標識合成ポルフィリン

山内博彦[1]，上田信夫[1]，中島進[2]，阪田功[3]，（日本メジフィジックス株式会社技術部[1]，旭川医科大学第１外科[2]，東洋薄荷工業株式会社[3]）

我々は，クエン酸ガリウム（Ｇａ－６７）に優る腫瘍イメージング剤の開発を目的として，約１４種のＩｎ－１１１標識ポルフィリン誘導体について検討した．

得られた標識ポルフィリン誘導体について，正常ラット，及び化学発癌由来膵癌移植ハムスターを用い，その腫瘍親和性について調査した．

検討した化合物のうち，ポルフィリン環内に非放射性ガリウムを有し，かつ環外側鎖（エチレングリコール基）にＤＴＰＡ基を結合させたポルフィリン誘導体（Ｉｎ－１１１－ＡＴＮ－２略称）が，最も早い血中クリアランス，及び高い腫瘍親和性（投与７２時間後における腫瘍／血液濃度比は，約６９，クエン酸ガリウムの場合，約５）を示した．

このＡＴＮ－２は，ＤＴＰＡ基を有しているため容易にかつ短時間で，Ｉｎ－１１１標識が可能であり，シンチグラム上においてもクエン酸ガリウムと遜色ない腫瘍像を与えた．

352 膜透過性を示す新規Ｔｃ－９９ｍ単核錯体Ｔｃ－ＰＥＴＳの合成とその体内挙動

荒野　泰，矢吹昌司，八幡次成，川井　洋，横山　陽，（京都大学薬学部）

演者等は，C-11,F-18,I-123 標識化合物に対応する機能診断情報を与えるTc-99m放射性医薬品の開発を目的として，Tc-99m-dithiosemicarbazone(Tc-DTS)単核錯体を有する脂肪酸，アミン誘導体等の検討を行なってきた．今回，Tc-99m錯体の安定性を向上する目的で，共鳴構造の5,6,5 縮合環を有するpentane-2,4-dione-bis(N-methylthiosemicarbazone)(PETS)の合成，Tc標識を行ない，Tc-PETS の有用性を検討した．

PETSは，ethylenediamine 存在下acetylacetone と N-methylthiosemicarbazide との縮合反応から合成した．Tc標識反応は，pH 10,Sn^{2+}還元法で行ない，ヘキサン抽出による精製後，生理食塩水溶液として用いた．

Tc-PETS は，希釈，大過剰のペニシラニンによる交換反応に対して安定であり，pH 7.4におけるoctanol/buffer分配比は196 であった．また，マウス投与後速やかに脳，心筋，すい臓に集積し，投与７分後の対血液比は，それぞれ1.67, 2.16, 2.66であった．

このように，Tc-PETS は高い安定性と膜透過性とを備えた脂溶性単核Tc錯体であり，これを用いる脳，心筋血流診断が示唆されると共に，Tc-PETS を基本構造とする新しいTc放射性医薬品の開発が期待される．

353 局所脳血流測定用Tc-99m キレート薬剤の開発のための基礎的研究

柴　和弘[1]，森　厚文[1]，松田博史[2]，辻　志郎[2]，大場　洋[2]，今井啓子[2]，久田欣一[2]，（金沢大学ＲＩセンター[1]，同核医学科[2]）

局所脳血流測定用薬剤として，現在 N-Isopropy-p-〔^{123}I〕Iodoamphetamine(^{123}I-IMP) が広く利用されている。我々は，第25回本総会において，IMPの脳内長時間停滞の要因として，IMP の構造的特徴（p-ハロベンゼンを有するアミン）がある種の脳内細胞成分との結合に関与するためであることを報告した。
そこで今回，IMP の構造的特徴であるp-ハロベンゼンを有するアミン部を ^{99m}Tc- キレート剤であるDiamine dithiol(DAT)に導入した化合物である2.2.6.6.9.9-hexamethyl-4.7-diaza-4-(4-Iodophenethyl)-1.10-decanedithiol(DAT-IPE)を合成し，^{99m}Tcの脳血流測定用薬剤としての可能性を検討した。
その結果，in vitroの^{125}I-IMP阻害実験においてDAT-IPE はIMP と同程度の阻害効果を示し，脳内細胞成分との強い親和性を示した。このことから ^{99m}Tc- 標識DAT-IPE は脳血流測定用薬剤としての可能性が考えられ，in vivoの体内分布実験についても現在検討中である。

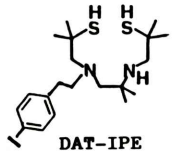

DAT-IPE

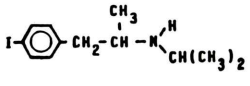

IMP

354 Ｔｃ-９９ｍ-nanocolloids による炎症イメージングの臨床経験－特にＩｎ-１１１標識白血球シンチとの比較－

宇野公一[1]、吉田　弘[1]、今関恵子[1]、板橋　孝[1]、有水　昇[1]、秋庭弘道[2]、井上俊一[3]、関谷雄一[4]、北方勇輔[4]、（千葉大学放射線科[1]、同放技校[2]、同整形外科[3]、君津中央病院放射線科[4]）

炎症イメージングとしてのIn-111 標識白血球シンチは標識操作の問題と被爆線量等の問題から日常の臨床検査に制限があり、Tc-99m を用いた炎症イメージング法が期待されている。Tc-99m-nanocolloids は３０nm径のアルブミンコロイドが大部分を占め、炎症による血管内皮や基底膜の破綻により血管外へコロイドが放出されるために炎症巣が陽性描画されるとM.De Schrijver が報告した。

我々は原則として炎症巣の疑われる患者に本剤を５～１０mCi 投与後１～３時間後に撮像し、その２～３日後にIn-111 標識白血球シンチを行ない炎症巣の描出能を比較検討した。正常像では本剤はIn-111 標識白血球シンチでみられる網内系への分布の他に腎、膀胱の描出がみられた。

このため本剤は腹部領域の炎症巣の診断においてはIn-111 標識白血球シンチよりも不利であると思われた。

Presented by Medical*Online