

1 MRI 造影剤の基本と腹部への応用

真野 勇 (東芝中央 放)、飯尾正宏 (東大 放)

MRI における造影剤の役割は、X-CTの場合のそれによく似る。すなわち、実用的なパルス系列では得られない新しい濃度情報を得ようとするところにある。現在、種々の造影剤が候補としてあげられ検討されているが、この点について学会や文献から得た情報をまとめて報告したいと思う(表1)。

一方、演者らは最近、消化管鑑別用としてガスを投与する方法を、また腹部腫瘍の造影用としてGd-DTPAの静脈内投与を試み、興味ある知見を得たので合わせて報告する。図1は、肝右葉の原発性肝癌の例で(矢印)、2種の造影剤利用の有効性がよく示めされている。

表1. MRI用造影剤

1. 血管内投与剤
NSFR, MnCl₂, O₂
Gd-DTPAとその修飾物質
Fe-EHPG(肝胆道系用)
Fe₃O₄particle (RES用)
Metallo-porphyrin
Liposome(microsphere)
Monoclonal antibody
2. 経口投与剤
ガス, 油性剤, 鉄剤

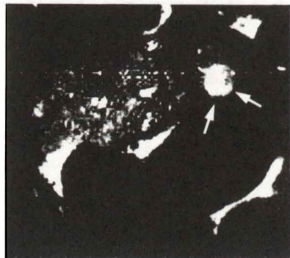


図1. Gd-DTPA 投与で造影された肝癌(矢印)。経口的に投与された胃内ガスの効果に注意。

2 MRI 造影剤の基礎と臨床 2. 脳腫瘍

井上佑一 (大阪市大 放)

MRI は中枢神経系の診断に有用で、その評価は既に確立されているが、グリオーマと浮腫の境界を指摘することは困難で、この点では造影CTに劣るといわれる。

MRI 用造影剤であるGd-DTPA は生体内でヨード造影剤とほぼ同様の分布、排泄を示す。磁性体であるGd-DTPA が存在すると自由水素原子の緩和時間は短縮し、T₁ 強調像で高信号強度が得られる。

頭部ヨード造影CTでは、大血管、硬膜、脈絡叢、下垂体や脳血管関門(BBB)を有しない病変は増強される。造影MRIではBBBの存在しない部(多くの脳腫瘍や鼻粘膜など)は信号強度の増強を認めるが、大血管は血流のため無信号で、硬膜は自由水素原子が存在しないためか増強されない。我々の脳腫瘍25例の経験では、造影CTで増強された腫瘍は造影MRIで全例が増強され、特に神経膠腫と周囲浮腫が明瞭に区別でき有用であった。造影CTで増強が不明であったが、造影MRIで明瞭に増強された1例を経験した。一方、脳実質外腫瘍では非造影MRIで腫瘍および腫瘍と周囲脳との関係が描出されるので、Gd-DTPA が必ずしも必要ではないが、検査時間の短いパルス系列で検査を進める場合は造影剤は是非必要と考えている。

3 脳梗塞のMRI

—Gadolinium-DTPA の造影効果と有用性について—

今北 哲 (国循セン 放診部)

脳梗塞に対するMRIの有用性は認められつつあるが、我々はT₂ 強調画像が梗塞巣の検出に有効な事を報告した。今回は、脳梗塞患者に対してGd-DTPAの造影効果とその有用性について検討した。

発症後最短4時間から最長27ヵ月に至る15例の脳梗塞患者を対象とした。機種はシーメンス社製MAGNETOM H15 (1.5 Tesla超伝導型)である。パルス系列はスピンエコー(SE)法であり、繰り返し時間(TR)=2000msec、エコー時間(TE)=30,90msec及びTR=400-500msec、TE=30msecによる検査を施行した。単純MRIを施行したのち、Gd-DTPA 0.1-0.15 mmol/kgを静注し、5分後から主にSE(400-500/30)により経時的に検査を施行した。発症後4時間例及び27ヵ月例では、Gd-DTPAによる造影効果は認められなかった。発症後24時間前後ではわずかな造影効果が認められ、1週間から1ヵ月の亜急性期に著明な造影効果が認められた。Gd-DTPA静注後の梗塞巣の信号強度の経時変化については、大半の症例で信号強度の漸増傾向が認められたが、比較的早期に減弱する症例も認められた。造影X線CTとの対比では、CT上造影効果が弱い症

例でも、Gd-DTPA使用MRIでは明瞭な造影効果が認められた。また、多発性脳梗塞例に対してGd-DTPA使用MRIを施行した場合、責任病巣が明瞭に造影され、陈旧性病巣と明確に区別することができた。Gd-DTPA使用MRIは造影X線CTと比べてより鋭敏ではあったが、ほぼ同様の造影パターンを示した。McNamaraらの脳虚血モデルによる実験では、Gd-DTPAによる信号強度の変化を、脳血液関門の破壊状態、側副血行路の状態、血管性浮腫による毛細血管床の圧迫などと関連づけて報告している。我々の検討でも、亜急性期になって強い造影効果が認められ、側副血行路及び浮腫状態がGd-DTPAの造影効果に大きく関与することが示唆された。

脳梗塞において、Gd-DTPAの使用は責任病巣の検出に有用であった。また側副血行路の状態を含めた梗塞巣の血行動態を知る上で、補助的役割を有することが示された。