《原　著》

コンバージング・コリメータ使用による小児心血液プール・スキャン

竹田　寛*　伊藤　綱朗*　前田　寿登*　北野外紀雄*
中村　和義*　松村　要*　中川　毅*　山口　信夫*
青木　謙三**　桜井　実**

要旨　1歳前後の乳幼児を対象に，マルチゲート・心血液プール法により心機能解析を行う際，通常使用される汎用型などの平行孔コリメータでは得られる画像が小さいため左右心室を十分に分離できない場合がある．そのような症例を中心に，われわれはコンバージング (CONV) コリメータを用いてデータ収集を試みた．対象12例 (年齢3か月～4歳，平均1.8歳) 全例において明瞭な拡大画像が得られ，ことに汎用コリメータでは心室間境界が不明瞭であった1歳未満の4例においても正確な左室関心領域の設定が可能となり，これより得られた左室駆出分画はX線シネアンジオグラムより算出された値と良好な相関を示した ($r=0.884$)．また，位相，振幅などのファンクショナル・イメージにより心室内の局所異常動態も明瞭に示し得た．

CONV コリメータ使用による心血液プールスキャンは小児，特に1歳未満の乳児の心機能評価法として有用と考えられる．

I. 緒　言

心臓核医学検査法は，駆出分画 (EF) や心室容量などの心機能指標を非侵襲的かつ正確に求めることができるため現在日常臨床に広く用いられている．ことに虚血性心疾患や弁膜疾患など成人における心疾患を対象とする場合には欠かすことのできない検査法の一つになりつつある．一方，小児の場合には，対象が小さいということと，核医学検査法の最大の難点である空間分解能の悪いこととが相重なって，得られる画像が不明瞭なものになりがちなため，本法は第1回循環時法による左右短絡率の算出[1]などを除いてはあまり利用されない傾向にある．特に対象が1歳前後の乳幼児の場合には画像の不明瞭化が激しいため，その傾向は強い．

われわれは，従来より小児の先天性心疾患を対象に，マルチゲート・心血液プール・データをフーリエ解析し，得られる位相角，振幅の値を用いて種々の臨床的検討を行ってきた[2~4]．それらのデータ収集には低エネルギー用汎用 (GP) コリメータを用いて行ってきたが，その際，1歳前後の乳幼児で，いかにガンマカメラの角度を調整しても左右心室を十分に分離することができず明瞭な心血液プール像を得ることのできない症例をしばしば経験した．そのような場合，画像を拡大して収集するという目的でコンバージング (CONV) コリメータを用いてデータ収集を試みたところ良好な結果が得られたので報告する．

II. 対　象

対象は本院放射線科において心臓核医学検査法

* 三重大学医学部放射線科
** 同　小児科
受付：60年3月15日
最終稿受付：60年4月10日
別刷請求先：三重県津市江戸橋2-174 (〒514)
三重大学医学部放射線科
竹田　寛

Presented by Medical*Online

および心血管造影の施行された12症例で，年齢は3か月から4歳までに分布(平均1.8歳)，体重は8 kgから14 kg(平均11.2 kg)であった．疾患の内訳は，心室中隔欠損症(VSD)4例，川崎病3例，動脈管開存症2例，ファロー四徴症2例，および拡大型心筋症1例であった．

III. 方　法

1) コンバージング・コリメータ

今回の検討に使用したCONVコリメータ(東芝製低エネルギー用高分解能コンバージング・コリメータ：RDH-57A)は，Fig. 1に示すごとく厚さ50 mmでコリメータの中心線上390 mm前方の焦点に収束するように設計された20,000個の孔を有する．本コリメータの特徴をTable 1に示す．まず第一の特徴は拡大画像が得られることであり，拡大率はコリメータの前方5 cm, 10 cm, 15 cmの位置でそれぞれ，約1.3, 1.5, 1.8倍である．しかも分解能は低エネルギー用GPコリメータ(東芝製RDC-43A型)に比べ優れ，^{99m}Tcを用い空中で測定した半値幅(FWHM)で比較してコリメータの前方5 cm, 10 cmの距離でそれぞれ約0.78, 0.70倍である．また，計数効率は焦点距離の範囲内であれば深部ほど高い．

2) データ収集

^{99m}Tc-人血清アルブミン3～7 mCiを患児に静注し平衡状態に達したことを確認した後(通常約15分後)，背臥位にてデータ収集を開始した．

まず，CONVコリメータを装着した大型ガンマカメラ(東芝製GCA 401-A)をmodified LAO viewとし被検児の心臓ができるだけコリメータの中心部に位置するようにした後，左右心室が最も良く分離されるようガンマカメラの角度を調整し7分間のデータ収集を行い，得られたイメージをCONVコリメータによる像(CONV像)とした．ついでGPコリメータに交換し，同様に方法にて位置決めを行い5分間データ収集をした(GP像)．

データ収集は心電図R波同期により1心拍を28分割したフレーム・モードで行い，400～800心拍のデータを加算し，64×64マトリックスで核医学データ処理装置(東芝製GCA-80Aあるいは55A)へ収録した．

3) データ処理

データ処理[5]は，得られた28フレームの画像に対しfilter factor 10.2[6,7]のスムージングを行った後，Variable ROIを用いたカウント法により左室(LV) EFを求めた．

また，各画素ごとの時間放射能曲線をフーリエ解析し，基本周波項における位相角，振幅値を求め，位相角は－180度から＋180度まで，振幅は0から最大値までをそれぞれ16等分し，値の高い方から順に白→赤→黄→緑→青の16色調でカラー表示し，位相および振幅イメージを作製した．

心臓核医学検査の翌日，バイ・プレーン・シネアンジオ装置(BPCA)にて心血管造影を施行し診断を確定した．BPCAによるLVEFの算出には，左前および右前斜位の二方向からの左室造影像を用い，Area-Length法により求めた[8]．

IV. 成　績

いずれの症例においても，CONV像における心臓イメージの方がGP像における同イメージに比べ鮮明な画像となり，心臓各室の境界，特に左右心室の境界が明瞭に示され，心室や心房の形態をより正確に把握し得た．

Figure 2に，拡大型心筋症と診断された3か月男児のGP像，CONV像における拡張終期(ED)と収縮終期(ES)イメージを示す．GP像ではED, ESの両イメージともに左右心室は一体となり，その境界を識別することは困難であるが，CONV像では両イメージを通じ左右心室の境界や左室形態が明瞭に示されている．

Figure 3には，VSD(II型)と診断された10か月女児のGP像とCONV像を示す．どちらの像においても高度に拡大した左室を認めることができるが，心室間の境界は，GP像では心基部寄りの境界が不明瞭なのに対し，CONV像ではその全走向にわたって明瞭に示されている．以上の2症例のように，GP像では同定困難であった左右心室の境界をCONV像で確認し得た症例が，対

Presented by Medical*Online

Table 1 Characteristic properties of the CONV collimator used in this study. Values of FWHM are shown in comparison with those of lower energy general purpose (GP) collimator

1) Magnification

COD (cm)	Magnification rate (times)
5	1.3
10	1.5
15	1.8

2) Resolution

COD (cm)	FWHM for Tc-99m in air (mm)	
	CONV	GP
5	5.1	6.5
10	6.5	9.3

3) Counting efficiency

COD (cm)	Counting efficiency for Tc-99m in air (cpm/μCi)
0	180
5	230
10	320
15	460

(COD: collimator-object distance, FWHM: full width at half maximum)

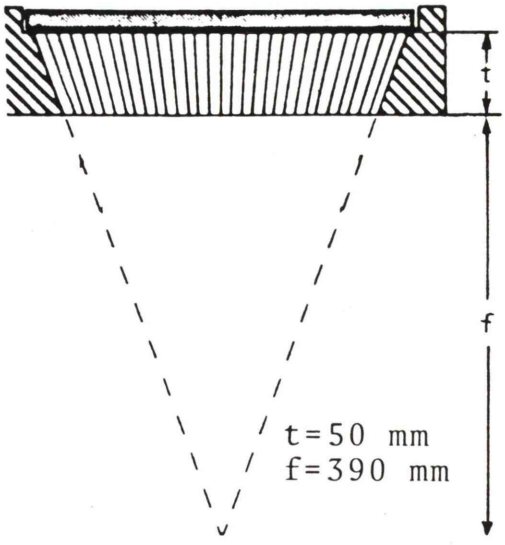

Fig. 1 Schematic representation of converging (CONV) collimator (lower energy high resolution) used in this study.
(t: thickness of collimator, f: depth of focus)

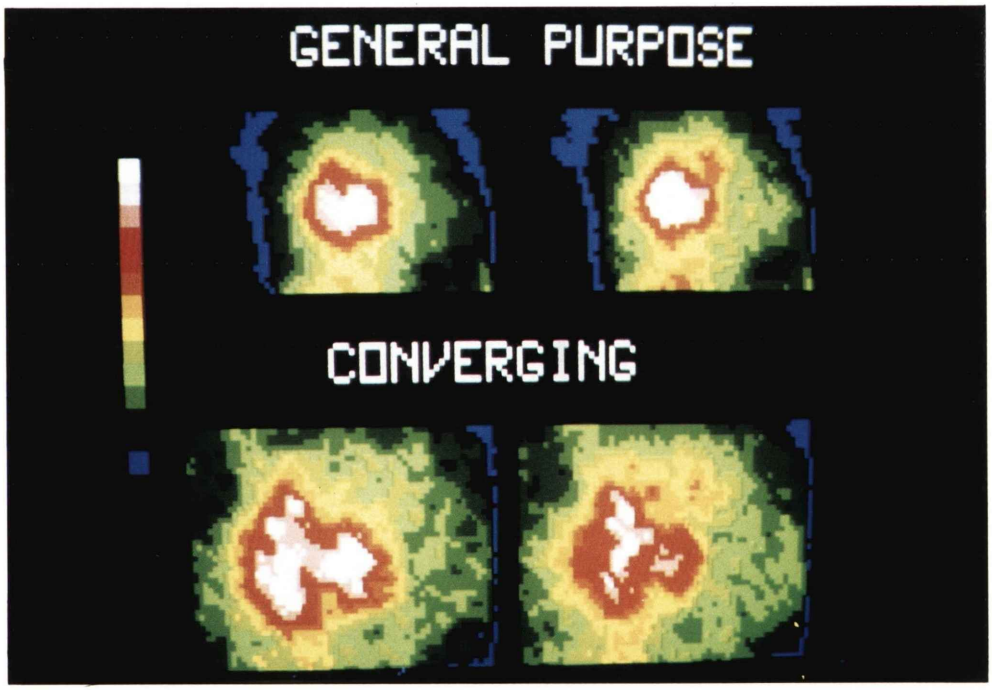

Fig. 2 End-diastolic (left) and end-systolic (right) cardiac blood-pool images using GP and CONV collimators of a 3-month-old boy with dilated cardiomyopathy.

Presented by Medical*Online

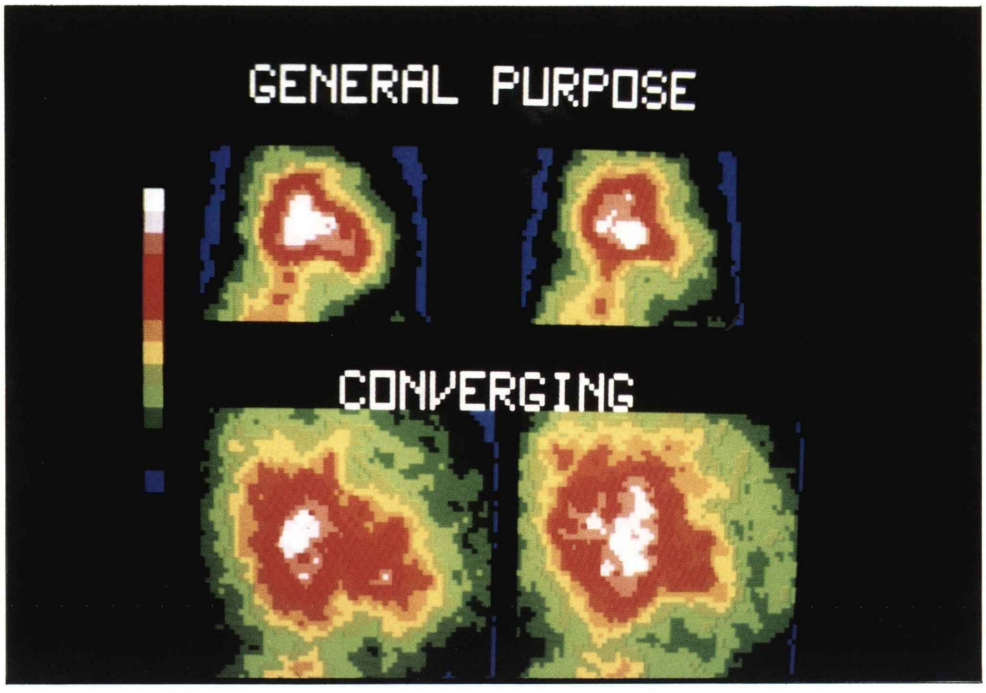

Fig. 3 End-diastolic (left) and end-systolic (right) cardiac blood-pool images using GP and CONV collimators of a 10-month-old girl with ventricular septal defect.

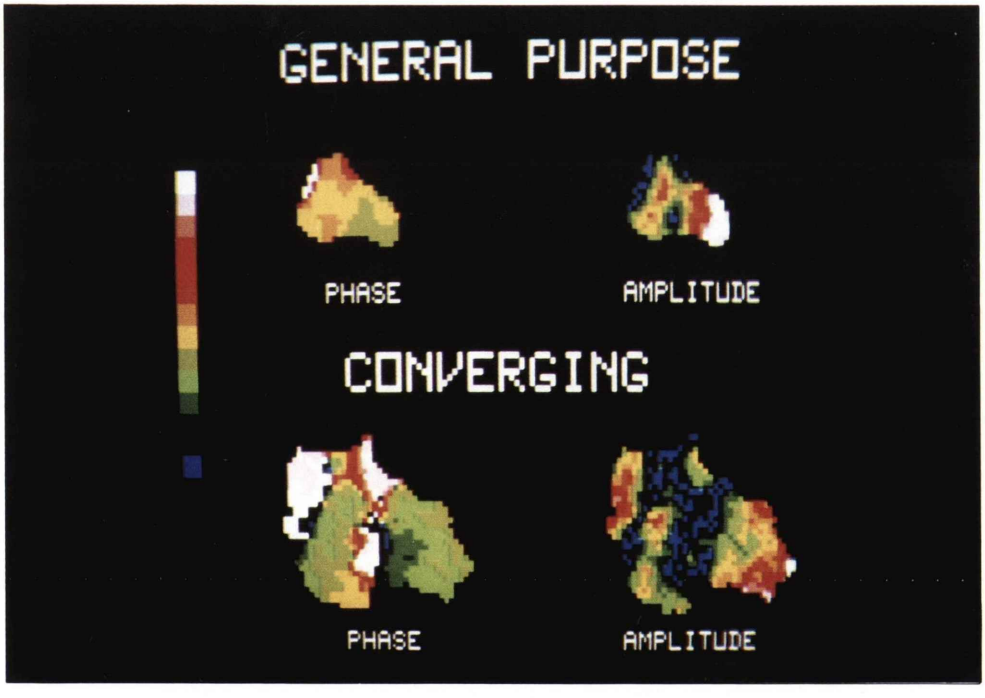

Fig. 4 Phase and amplitude images obtained by GP and CONV studies of the patient in Fig. 3.

Presented by Medical*Online

象12例中4例（いずれも1歳未満）にみられた．

Figure 3 の症例の両コリメータ像における位相および振幅イメージを Fig. 4 に示す．CONV 像における位相，振幅イメージは，GP 像における両イメージに比べ心室間境界はもとより心房心室間の境界も明瞭に示し，心房心室形態のより正確な把握が可能となった．さらに本例は，左右短絡量が大きかったため左室に比べ右室位相角の遅延がみられたが，GP 像における位相イメージでは右室全体にわたり位相が遅延しているようにみえるが，CONV 像における同イメージでは位相の遅延は主として右室心尖部から体部に局在していることが示され，II 型 VSD であることが示唆された[2]．

Figure 5 には，CONV 像より求めた LVEF と BPCA より求めた LVEF とを比較検討した結果を示す．症例数は12例と少ないが，両者間には相関係数 0.884 で 0.1% 以下の危険率で有意の相関が示された．

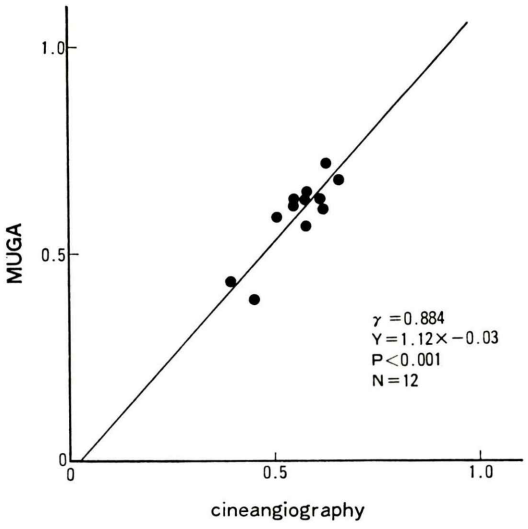

Fig. 5 Correlation between left ventricular ejection fraction calculated from multigated (MUGA) blood-pool data and that from contrast cineangiograms. MUGA data were obtained with CONV collimator.

V. 考　察

心臓核医学検査法を用いて小児の左右心室の EF や容量などを求め，その方法論としての信頼性や臨床的有用性を検討した報告は比較的少ない．Kurtz ら[9] や Hurwitz ら[10] は第1回循環時法を用いて，また Parrish ら[11,12] や Baker ら[13] は平衡時法を用いてそれぞれ検討し，いずれも良好な成績の得られたことを報告している．しかし，われわれの経験では，第1回循環時法を用いた場合には心臓内に短絡のない限り左右心室の分離は容易に行えるが，乳幼児では皮下静脈が細いため良好なボーラスを得るにはしばしば下大静脈や外頸静脈内注入を必要とし侵襲性が大きくなること，心房間や心室間に短絡（特に右→左短絡）のある場合には，左室の時間放射能曲線の著明な鈍化がおこるなどの難点を有している．一方，通常の（平行型コリメータを用いた）平衡時法では年長児では成人と変わらぬ良好なイメージが得られデータ処理も容易であるが，1歳前後の乳幼児では対象が小さいために心臓各室の分離，特に左右心室の分離がきわめて困難となるように思われる．実際，今回検討した12例のうち1歳未満の4症例全例において，GP 像では心室中隔が明瞭に示されず正確な左室関心領域の設定ができなかった．そこで，いかに対象が小さい場合でも分解能の高い良質な拡大画像が得られれば，関心領域の設定も容易となり正確なデータ処理も可能となるわけであるが，その一法としてコリメータの工夫，すなわち平行型のものでなくピンホール型あるいはコンバージング型のコリメータを用いることが挙げられる．Hannon ら[14] は乳幼児を対象にピンホール（PH）コリメータを用いてマルチゲート・心血液プール像（PH 像）を求め左右心室の EF を算出し，低エネルギー用 GP コリメータによるデータと比較検討した．その結果，いずれの症例においても，PH 像の方が GP 像に比べ良質で明瞭なイメージとなり，特に心室中隔の描出に秀れ，それを用いることにより信頼性の高いデータ処理が可能であったとしている．

われわれは，CONV コリメータを用いて同様の検討を行った．本コリメータの特徴は，まず第

Presented by Medical*Online

一に高い分解能をもった拡大イメージの得られることである．特に，焦点距離の範囲内であれば，深さによる分解能の低下は，平行型コリメータに比べ小さい．今回われわれの検討した全例において，CONV像により十分に拡大された良質な心臓イメージが得られた．ことに，GP像で心室間境界の不明瞭であった1歳未満の4症例においても，明瞭に境界が示され正確な左室関心領域の設定が可能となった．このようにしてCONV像を用いて求められたLVEFはBPCAより得られた値と良好な相関を示し，信頼性の高い定量評価を行うことができた(Fig. 5)．

また，Fig. 4に示すように位相，振幅などのファンクショナル・イメージもCONVコリメータを用いることにより質の高いものとなり，心臓各室の相互の位置関係だけでなく，心房や心室内の局所的な異常動態も明瞭に示され，より的確な診断も可能となり臨床的価値は大きいものと思われる．

今回は左室を中心に検討を行ったが，小児の場合には本来右心系の形態や機能評価を要求されることが多い．ところが，先天性心疾患，とりわけ複雑心奇型の場合には右室形態が非常に複雑なこと，右房右室間の境界の設定が難しいなどの理由により，一般に心臓核医学検査法による小児の右心系の機能評価は困難であるとされている．しかし，CONVコリメータのような高分解能を有するコリメータを用いることにより，より正確な形態把握が可能となり，信頼性の高い機能評価もできるようになるものと期待される．

CONVコリメータの有するもう一つの特徴として，焦点距離の範囲内であれば深部ほど計数効率が高くなるという利点が挙げられる．平行コリメータを用いた場合常に問題となる，組織によるγ線吸収のための体幹深部カウントの減衰という現象が，CONVコリメータでは相殺される傾向にあるため，この性能をうまく利用すれば，カウント法により心室容量などの評価を行う際に，得られる利点は大きいものと期待される．今後さらに細かい検討を進めていきたいと考えている．

一方，本コリメータの欠点は，コリメータの中心部と辺縁部とで計数効率の異なることであるが，乳幼児の心臓のように非常に小さな臓器の場合には，常にコリメータの中心に心臓が位置するようにしてデータ収集すれば，実際的には問題にならないと考えられる．

またPHコリメータと比較すると，PHコリメータの方が構造が単純なため安定した性能を有し，しかも安価であるが，計数効率が悪く十分なカウントを得るには相当長い収集時間が必要とされる．今回のわれわれのCONVコリメータによる検討では，未熟児や新生児などは含まれていないが，もしもそのような症例でもCONVコリメータで十分に拡大された良質なイメージが得られるのであれば，撮像時間を短縮するという点で，PHコリメータよりCONVコリメータの方が望ましいと思われる．今後さらに症例を重ね検討を続けていく予定である．

本論文の要旨は，第23回日本核医学会総会（昭和58年9月，於高槻）にて発表した．

文　献

1) Maltz DL, Treves S: Quantitative Radionuclide angiocardiography. Determination of Qp: Qs in children. Circulation **47**: 1049–1056, 1973
2) 竹田　寛，前田寿登，山口信夫，他：先天性心疾患におけるマルチゲート心血液プール・データのフーリエ解析による検討――(I) 左右短絡疾患，特に心室中隔欠損症を中心にして――．核医学 **20**: 803–814, 1983
3) Takeda K: Ventricular performance in congenital left-to-right shunt: Temporal Fourier analysis of gated blood-pool data. J Nucl Med **24**: 829–834, 1983
4) 竹田　寛，前田寿登，山口信夫，他：先天性心疾患におけるマルチゲート心血液プール・データのフーリエ解析による検討――(II) ファロー四徴症を中心とした複雑心奇型の診断――．核医学 **22**: 501–509, 1985
5) 前田寿登，竹田　寛，中川　毅，他：マルチゲート法心プール・データについてのフーリエ解析応用による心 Functional imaging――基礎的検討およびその応用について――．核医学 **19**: 765–776, 1982
6) Jordan K, Geisler S: Data display in scintigraphy by means of a high-speed electrostatic digital plot-

Presented by Medical*Online

ter and special computer averaging techniques. Medical Radioisotope Scintigraphy Vol. 1 IAEA-SM-**164**/**95**: 635–652, 1972
7) 前田寿登, 中川 毅, 山口信夫, 他：^{133}Xe による脳の Functional Imaging に関する基礎的検討 (Height/Area 法による Functional imaging). RADIOISOTOPES **26**: 221–227, 1977
8) Wynne J, Green LH, Mann T, et al: Estimation of left ventricular volumes in man from biplane cineangiograms filmed in oblique projections. Am J Cardiol **41**: 726–732, 1978
9) Kurtz D, Ahnberg DS, Freed M, et al: Quantitative radionuclide angiocardiography. Determination of left ventricular ejection fraction in children. Br Heart J **38**: 966–973, 1976
10) Hurwitz RA, Treves S, Kuruc A: Right ventricular and left ventricular ejection fraction in pediatric patients with normal hearts: First-pass radionuclide angiocardiography. Am Heart J **107**: 726–732, 1984
11) Parrish MD, Graham TP Jr, Born ML, et al: Radionuclide evaluation of right and left ventricular function in children: Validation of methodology. Am J Cardiol **49**: 1241–1247, 1982
12) Parrish MD, Graham TP Jr, Born ML, et al: Radionuclide ventriculography for assessment of absolute right and left ventricular volumes in children. Circulation **66**: 811–819, 1982
13) Baker EJ, Ellam SV, Maisey MN, et al: Radionuclide measurement of left ventricular ejection fraction in infants and children. Br Heart J **51**: 275–279, 1984
14) Hannon DW, Gelfand MJ, Hall J, et al: Pinhole radionuclide ventriculography in small infants. J Nucl Med **24**: p32, 1983 (abstr)

Summary

Multigated Cardiac Blood-Pool Study Using Converging Collimator in Infants

Kan TAKEDA*, Tsunao ITO*, Hisato MAEDA*, Tokio KITANO*, Kazuyoshi NAKAMURA*, Kaname MATSUMURA*, Tsuyoshi NAKAGAWA*, Nobuo YAMAGUCHI*, Kenzo AOKI** and Minoru SAKURAI**

**Department of Radiology, **Department of Pediatrics, Mie University School of Medicine*

In infants and younger children, the cardiac blood-pool images acquired by using parallel hole collimators are often too small to determine region of interest (ROI) accurately. In order to make them magnified enough, we attempted to perform multigated equilibrium studies with converging (CONV) collimator.

Twelve infants (ages; 3 months–4 years, mean 1.8 years old) with various heart diseases were studied with administration of 3–7 mCi of Tc-99m-human serum albumin.

CONV studies provided proper magnification and resolution of cardiac images in all cases. Especially, in four small infants, CONV images showed adequate separation between right and left ventricles (LV) which could not be shown by the studies using general purpose collimator. We were able to determine ROI over LV accurately on the CONV images and, thus, LV ejection fractions calculated from CONV study correlated well with those obtained from biplane cineangiograms ($r=0.884$, $p<0.01$). In addition, phase and amplitude images of CONV studies clearly showed intraventricular circumscribed hemodynamic abnormalities.

This method is clinically valuable because it provides the non-invasive and reliable assessment of cardiac function in infants.

Key words: Multigated cardiac blood-pool study, Converging collimator, Pediatric cardiac disease.

Presented by Medical*Online