《原　著》

下肢虚血性疾患における ^{201}Tl および $^{99m}TcO_4^-$ 下肢スキャンのパターン分類とその意義

分校　久志*　　一柳　健次*　　利波　紀久*　　久田　欣一*
吉田　千尋**

要旨　血栓性動脈炎，閉塞性動脈硬化症などの下肢虚血性疾患の73例について ^{201}Tl および $^{99m}TcO_4^-$ 下肢スキャン，RI アンギオグラフィーを行い，スキャンパターンの分類とその診断的意義を検討した．下肢スキャンは軽度の運動負荷または反応性充血時に行い，以下の5パターンに分類された．(A) 患側肢の全体的な集積低下，(B) 患側肢の一部の集積低下，(C) 患側肢の一部の集積低下とその近位または遠位の集積増加，(D) 患側肢の一部または全体的な集積増加，(E) 左右差なし．(A), (B) は虚血を，(C) は反応性充血を伴なう虚血を，(D) は反応性充血を示すと考えられた．

^{201}Tl および $^{99m}TcO_4^-$ 下肢スキャン，RI アンギオグラフィーの併用は下肢虚血性疾患の検出率 (98%)，特異性 (100%) が高く，スクリーニング検査として有用であり，治療前後の評価，経過観察に有用であった．

I. はじめに

間歇性跛行，下肢潰瘍，疼痛，壊疽などを呈する下肢の虚血性疾患の診断には，従来，血管造影が侵襲的な検査法として，また，皮膚温測定やサーモグラフィー，超音波ドプラーなどが非侵襲的な検査法として用いられている．核医学的には標識粒子の microembolization による下肢血流スキャンが主に行われている[1,2]．しかしながら，血管造影や動注を必要とする下肢スキャンは治療前後の評価や経過観察などの繰り返し検査としては適していない．近年，下肢虚血性疾患の非侵襲的な核医学的検査法として，心筋スキャン用核種である ^{201}Tl による下肢スキャンが検討されるに至っている[3~5]．^{201}Tl は初回通過時に80%以上が組織中に摂取され，その分布は単一血流を受ける組織の血流量に比例するとされており[6]，下肢虚血性疾患の評価への応用が可能である．一方，^{99m}Tc パーテクネテート ($^{99m}TcO_4^-$) は RI アンギオグラフィーによる血管の開存性の評価のみならず，diffusible tracer として末梢の軟部組織への分布状態の評価も可能である[7]．以上の点より，今回，下肢虚血性疾患例について ^{201}Tl および $^{99m}TcO_4^-$ 下肢スキャンにおけるパターン分類とその臨床的意義，診断能について検討したので報告する．

* 金沢大学医学部核医学教室
** 同　第一外科学教室
受付：57年1月14日
最終稿受付：57年3月11日
別刷請求先：金沢市宝町13-1　(〒920)
金沢大学医学部核医学教室
分校久志

II. 方法および対象

全例について検査前に階段約30段昇降の mild exercise を行わせた．昇降の速度は各患者の可能な限り早く行うこととしたが，通常2分以内であった．歩行困難または不能な例には，大腿用マンシェットを両側大腿部に装着し，収縮期血圧より20～30 mmHg 高い圧で3分間の駆血を行った．運動終了後直ちに，または駆血解除後1分目に ^{201}Tl 2 mCi (日本メジフィジックス社製) を前肘静脈より静注し，約10分後より全身カメラ (ピッカーダイナカメラ IIC または日立ガンマビュー) にて下半身像 (下肢スキャン) を撮像した．^{201}Tl 下肢スキャン撮像後，直ちに $^{99m}TcO_4^-$ 20 mCi を右前肘静脈より急速静注して RI アンギオグラフ

Presented by Medical*Online

ィーを撮像した．撮像部位は通常，骨盤～大腿部を含む部位とした．臨床症状(疼痛，皮膚温低下，潰瘍など)が限局している一部の症例では，大腿～足部のいずれかを中心にRIアンギオグラフィーを撮像した．撮像間隔は2秒毎25フレームである．RIアンギオグラフィーの20分後より，^{201}Tlと同様に下肢スキャンを撮像した．

対象は血栓性動脈炎(TAO) 14例，閉塞性動脈硬化症(ASO) 32例，急性動脈血栓症，Leriche症候群7例，レイノー病，糖尿病性潰瘍各1例，上記疾患を疑われ，血管造影，臨床所見より正常と診断された5例の未治療例計60例，およびバイパス手術例(5例)，血栓除去術(3例)，腰部交感神経切除術(4例)，下腿切断術(1例)の外科的治療後のみに検査した13例(TAO 10例，ASO 3例)の計73例である．治療前の60例中，TAOの5例，ASOの8例の計13例は治療後にも検査を行った(バイパス手術4例，血栓除去術1例，腰部交感神経切除術8例)．以上の各疾患群の年齢，性別分布をTable 1に示す．なお全例に血管造影が施行されている．

III. 結 果

1. 下肢スキャンにおけるパターン分布

60例の^{201}Tlおよび$^{99m}TcO_4^-$下肢スキャン所見は，左右下肢の相対的集積より大別して，(1)一側肢の全体または一部分の相対的集積低下，(2)一側肢の一部の相対的集積低下とその近位または遠位の相対的集積増加，(3)左右肢全体を通して差なし，の3つのパターンがみられた．このうち(1)について健側と患側の集積を対比すると，患側肢で相対的に集積低下を示すものと，逆に集積増加を示すものがみられた．以上より，下肢スキャンパターンを以下の5群に分類した．

(A) 患側肢の全体的な集積低下．
(B) 患側肢の一部の集積低下．
(C) 患側肢の一部の集積低下とその近位または遠位の集積増加．
(D) 患側肢の一部または全体の集積増加．
(E) 下肢全体を通して左右差なし．

^{201}Tlでは(A) 4例，(B) 13例，(C) 13例，(D) 12例(うち一部のみの増加(D′)は9例)，(E) 18例であった．$^{99m}TcO_4^-$では(A) 10例，(B) 8例，(C) 6例，(D) 17例(うちD′ 11例)，(E) 19例であった．

2. ^{201}Tl下肢スキャンパターンと$^{99m}TcO_4^-$下肢スキャンパターンの対比 (Fig. 1)

正常の5例は全例^{201}Tlおよび$^{99m}TcO_4^-$下肢スキャンとも(E)を示した．^{201}Tlと$^{99m}TcO_4^-$下肢スキャンパターンが一致した例は正常の5例を含め，60例中33例(55%)であった．

^{201}TlパターンA：4例中3例は$^{99m}TcO_4^-$も一致し(Fig. 2A)，うち1例は膝窩動脈以下の閉塞であった．不一致の1例は$^{99m}TcO_4^-$にて足部の集積低下のみを示し，RIアンギオグラフィーでは患側の血流増加を認めた左大腿動脈閉塞例であった．

^{201}TlパターンB(Fig. 3)：13例中6例が$^{99m}TcO_4^-$も一致し，うち3例が同程度，2例が$^{99m}TcO_4^-$でより高度，1例はより軽度の変化を示した．$^{99m}TcO_4^-$でより高度の変化を示した2例はともに総腸骨動脈の閉塞であった．不一致の7例では$^{99m}TcO_4^-$にて3例が(A)を，3例が(D)を，1例が(E)を示した．(A)の全例は大腿動脈閉塞，(E)は両側総腸骨動脈狭窄，(D)の1例はRIアンギオグラフィーにて患側の相対的血流増加を認めた腸骨動脈血栓症(Lerich症候群)の例であり，患側足部の$^{99m}TcO_4^-$集積増加であった．

Table 1 Distribution of patients included in this study

Group	n	(male/female)	mean age	S.D.	(range)
(A) Before surgery					
TAO	14 (5)*	(12/2)	41.5	10.0	(19–56)
ASO	32 (8)*	(28/4)	61.2	10.0	(41–75)
Others	9	(6/3)	55.0	12.8	(31–72)
Normal	5	(3/2)	51.2	10.7	(43–69)
Total	60	(49/11)	54.9	13.0	(19–75)
(B) After surgery					
	13	(12/1)	48.6	14.4	(28–70)

* Number of patients studied both before and after treatment.

Presented by Medical*Online

Tc / Tl	A	B	C	D	E	TOTAL
A	●● □	◎				4
B	●● ■	●●● ○□■		◎ □□	●	13
C	●●	●	●●● ■△	●●● △□		13
D	●			●●● △△△	●●○ △△	12
E	□		●	●○ □	●●●● ■△□ ●●●● ◉	13 ◉5
TOTAL	10	8	6	17	14 ◉5	60

○=proximal involvement (iliac and femoral arteries), □=distal involvement (popliteal or lower arteries), ◉=normal case, ●and ■=radionuclide angiography useful, △=increased perfusion in affected side.

Fig. 1 Comparison of ^{201}Tl and ^{99m}Tc-pertechnetate leg scan patterns in 60 patients before surgery.

^{201}Tl パターン C (Fig. 4) : 13 例中 5 例が $^{99m}TcO_4^-$ にて (C) を示し，分布パターンも一致した．不一致の 8 例中 3 例では $^{99m}TcO_4^-$ で (A) および (B) を示し，全例大腿動脈より近位の閉塞であった．5 例は (D) を示し，うち患側肢の部分的な増加 (D′) を示した 3 例は集積増加部が ^{201}Tl と一致した．患側肢全体の集積増加を示した 2 例中 1 例は大腿動脈の閉塞であり，RI アンギオグラフィーにて患側総腸骨動脈の相対的血流増加がみられた．この群では ^{201}Tl の相対的集積増加部位は，足部 5 例，下腿部 7 例，大腿部 1 例であった．足部の集積増加の 2 例と下腿部の集積増加の 1 例は膝窩動脈より末梢の閉塞，狭窄であったが，他は全例大腿動脈より近位の病変であった．

^{201}Tl パターンD (Fig. 5) : 12例中 6 例は $^{99m}TcO_4^-$ にて一致した所見を示し，5 例は左右差なく (E)，1 例は (A) であった．12 例中 5 例に RI アンギオグラフィーにて患側の相対的血流増加がみられた．$^{99m}TcO_4^-$ にて (A) を示した 1 例は右下肢のチアノーゼを主訴とした左腸骨動脈の閉塞例であり，RI アンギオ，$^{99m}TcO_4^-$ と血管造影が一致した．^{201}Tl では前脛骨動脈の閉塞の 1 例で足部の集積増加がみられ，右第 1 指の糖尿病性壊疽の 1 例では患側の下腿以下の集積増加がみられ，また，左下肢チアノーゼを有し末梢動脈の全般的な狭小化を伴うレイノー病の 1 例では患側肢全体の集積増加と RI アンギオグラフィーにて患側肢の血流増加を認めた．また，患側全体の集積増加と一部の集積増加とは病変レベルの明らかな差はみられなかった．

^{201}Tl パターン E (Fig. 6): 18例中 5 例は正常例

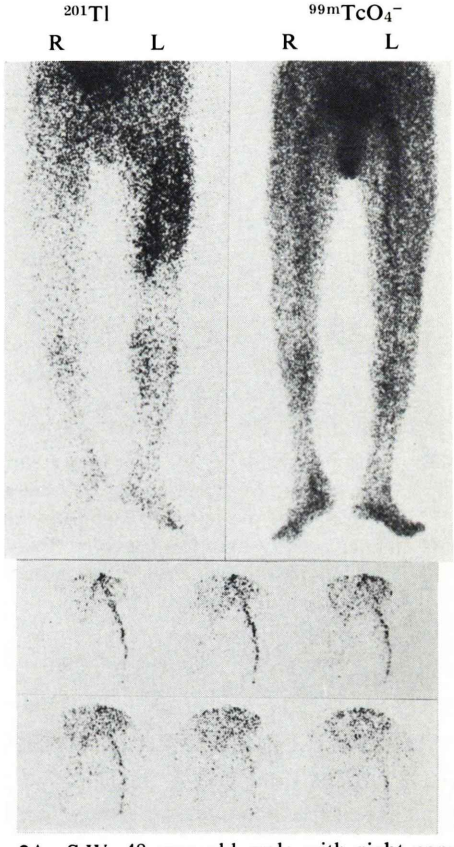

Fig. 2A S.W. 48 year-old male with right common iliac artery stenosis due to TAO. ^{201}Tl leg scan showed decreased activity throughout right leg. $^{99m}TcO_4^-$ leg scan was consistent with ^{201}Tl leg scan, however, the difference between right and left leg was little. Right iliac and femoral artery were not visualized on radionuclide angiography (bottom, 2 sec/frame).

Presented by Medical*Online

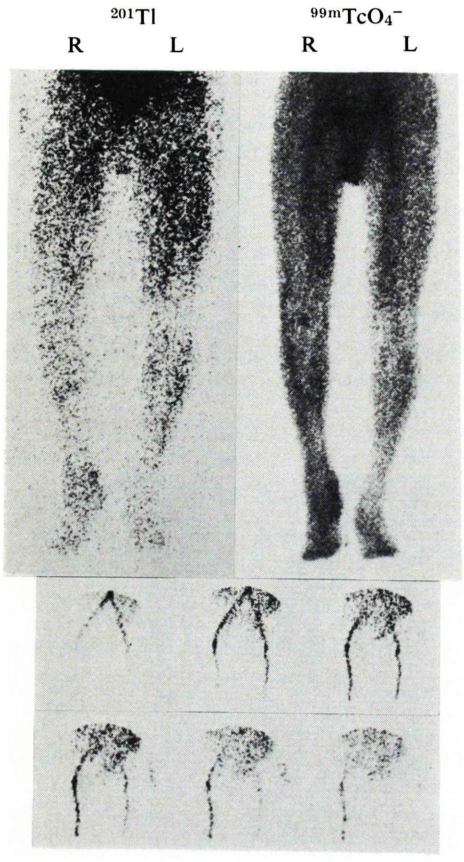

Fig. 2B Same patient as Fig. 2A, after bypass surgery. ^{201}Tl activity in the right leg was increased but less than the left leg. Right leg showed higher activity than left leg on $^{99m}TcO_4^-$ leg scan. Bypass was clearly visualized on radionuclide angiography (bottom).

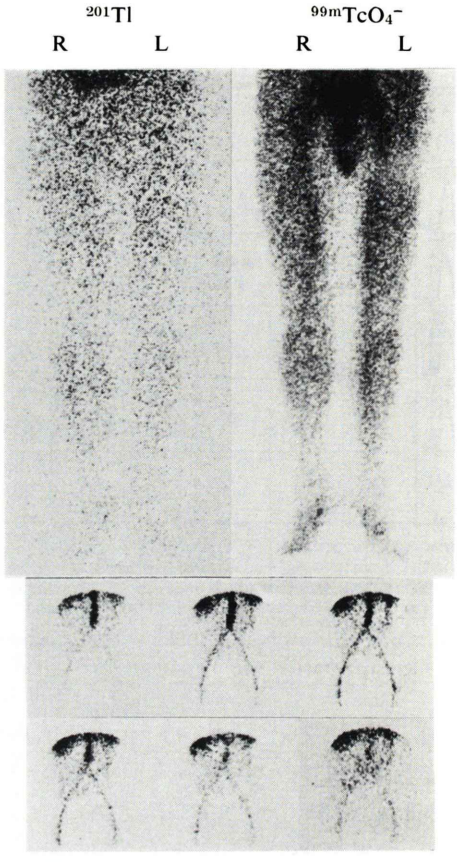

Fig. 3 T.S. 55 year-old male with bilateral common iliac artery stenosis due to ASO. Symptom was localized in the left long. ^{201}Tl leg scan showed decreased activity in left lower thigh and calf. $^{99m}TcO_4^-$ leg scan showed no laterality and was interpreted as normal. Decreased activity through the bilateral common iliac arteries was noted on radionuclide angiography (bottom).

であり，また $^{99m}TcO_4^-$ でも (E) で，RI アンギオグラフィーも左右差を認めなかった．$^{99m}TcO_4^-$ にて (A) の1例は右前脛骨動脈および腓骨動脈の閉塞例である．(C) の1例は右下腿以下のチアノーゼと足先の壊疽を有する右腸骨動脈から膝窩動脈にかけての閉塞例であり，RI アンギオグラフィーにて両側腸骨動脈の閉塞，狭窄と右臀部放射活性増加がみられた．(D) の3例中2例は RI アンギオグラフィーで左右差なく，1例は側副血行を伴う閉塞が検出された．$^{99m}TcO_4^-$ でも (E) の8例中4例が RI アンギオグラフィーにて患側の血流低下を示し，2例は患側の相対的血流増加を示した．この群では膝窩動脈より末梢の病変は6例にみられた．

全体として ^{201}Tl が $^{99m}TcO_4^-$ より高度の変化を示した例は55例中10例 (18%)，軽度の変化を示した例は9例 (16%) であった (Fig. 1)．また，それぞれのパターンにおいて膝窩動脈より末梢の病変の出現率は，^{201}Tl においては (B) の 38%，(E) の 46%と高いが，$^{99m}TcO_4^-$ では，(D)，(E) の群で高い傾向はあるが，各パターン間での大きな差

Presented by Medical*Online

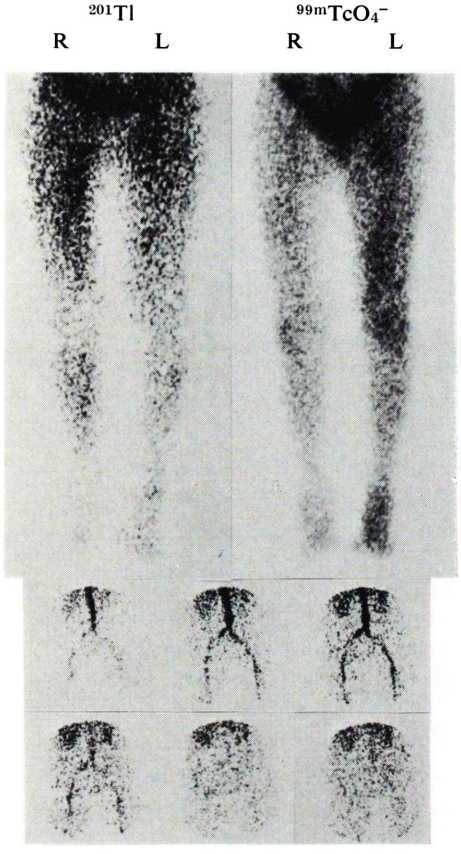

Fig. 4 S.T. 72 year-old female with left ilac artery stenosis with collaterals due to ASO. Decreased activity in left lower thigh and calf with increased activity in left foot was shown on ^{201}Tl leg scan. $^{99m}TcO_4^-$ leg scan showed increased activity throughout left leg. Radionuclide angiography showed slightly increased flow to the left leg (bottom).

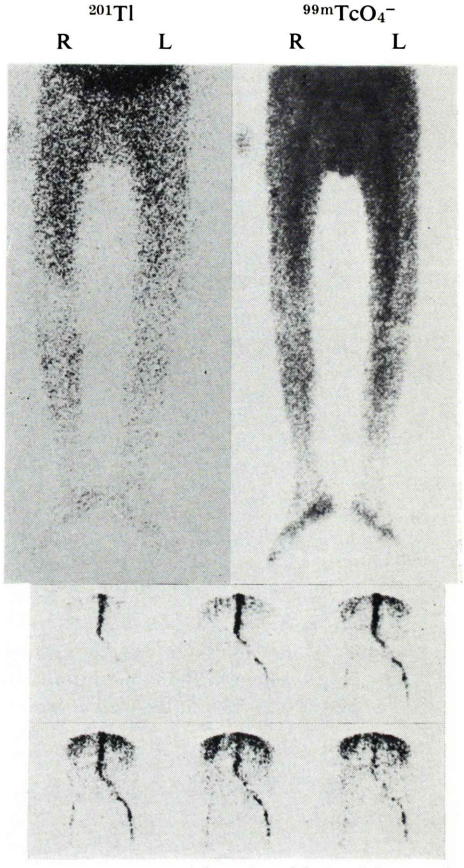

Fig. 5 S.S. 72 year-old male with Leriche syndrome due to right common iliac artery thrombosis. Both ^{201}Tl and $^{99m}TcO_4^-$ leg scans showed increased activity throughout the right leg. Radionuclide angiography did not visualize the right iliac artery, however, collateral activity and visualization of the right femoral artery was noted (bottom).

はみられなかった．末梢病変群では ^{201}Tl で(B), (C) を示したものは44%, $^{99m}TcO_4^-$ で, (B), (C) を示したもの 22% であった．RI アンギオグラフィーにて患側の血流増加を示した例は，例数は少ないが, ^{201}Tl では (D) で42%にみられ, $^{99m}TcO_4^-$ では (D), (E), (C) に多い傾向がみられた (それぞれ 29%, 21%, 17%)．以上の各パターンはそれぞれ (A), (B) が虚血を，(C) が反応性充血を伴う虚血を，(D) が反応性充血を，(E) が正常または偽陰性を示すと考えられる (Fig. 7)．また ^{201}Tl は病変レベルによる差を $^{99m}TcO_4^-$ より示しやすいと言えるが，不一致例も多い．

3. 治療後のパターンの変化

バイパス手術，血栓除去術，腰部交感神経切除術などの治療の前後に下肢スキャンを行った13例では，自覚症状は全例改善したが，^{201}Tl にて術後改善を認めた例は11例 (85%) であり, $^{99m}TcO_4^-$ では12例 (92%) であった．下肢スキャン改善例のうち，^{201}Tl では (A)→(B), (A)→(C), (B)→(C) と治療後も患側の一部に集積低下の残存する例が

Presented by Medical*Online

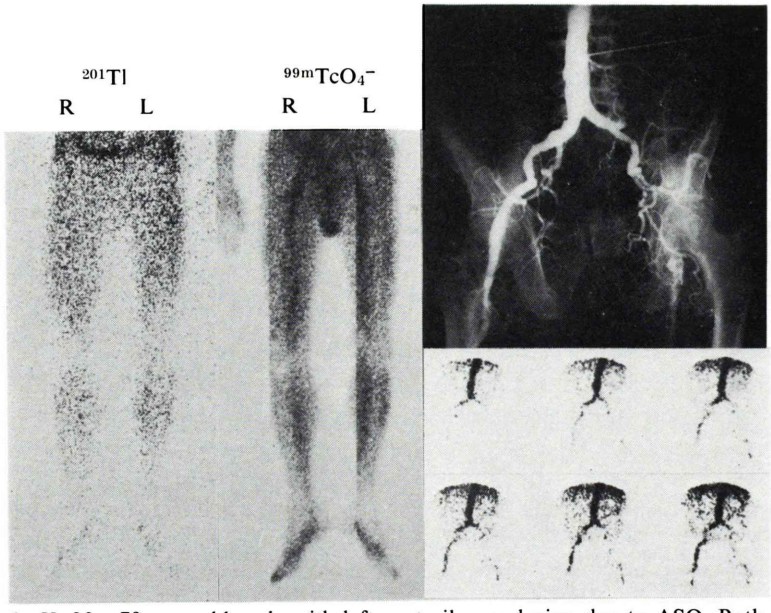

Fig. 6 K. N. 70 year-old male with left aorto-ilac occlusion due to ASO. Both ^{201}Tl and ^{99m}TcO$_4^-$ leg scans showed no laterality and were normal. Only radionuclide angiography showed obstruction of iliac artery and collateral blood flow, which was compatible with contrast angiography.

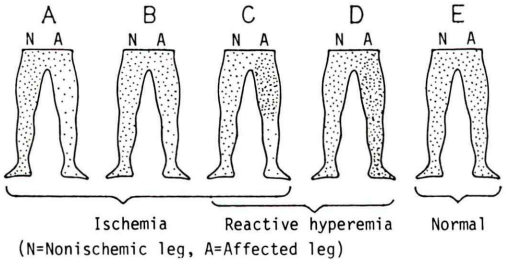

Fig. 7 Classification of leg scan patterns with ^{201}Tl and ^{99m}Tc-pertechnetate.

3例にみられたが，^{99m}TcO$_4^-$ では (B)→(C) の1例のみであった．^{201}Tl での非改善例は両側ASOにて両側腰部交感神経切除を行った例で，術前，術後とも (B) を示した例，および左 ASO にて左腰部交感神経切除を行い，患側大腿，足部の相対的集積増加と下腿部の集積低下を示した例である．前者は^{99m}TcO$_4^-$ でも術後不変 (B) であり，後者は ^{99m}TcO$_4^-$ にて術後患側肢全体の相対的な集積増加 (D) を示した．なお，^{201}Tl で (A)→(B) の1例は TAO にて外腸骨動脈から前脛骨動脈へのバイパス手術が行われたが，9か月後に再発を認めている．

術後のパターンを術式で分類すると，腰部交感神経切除のみの例では(D), (E) を示した例は ^{201}Tl で4例，^{99m}TcO$_4^-$ で6例であり，血行再建術の例では ^{201}Tl 4例，^{99m}TcO$_4^-$ 5例であった (Fig. 8).

術後のみに下肢スキャンを行った13例では，^{201}Tl にて (A) 2例，(B) 1例，(D) 8例，(E) 2例であり，^{99m}TcO$_4^-$ では (B) 1例，(D) 10例，(E) 2例であった．^{201}Tl で (A) の例は術後5か月目の再発例であり，^{99m}TcO$_4^-$ では (B) を示した1例，および TAO にて下腿切断術後例で残存大腿部の集積低下を示し，^{99m}TcO$_4^-$ にて (E) を示した1例であった．^{201}Tl で (B) の1例は TAO にて血栓除去術後8か月経過の無症状例で，^{99m}TcO$_4^-$ で (E) を示したが，RI アンギオグラフィーにて左足部の血流低下がみられ，^{201}Tl と一致していた．再発例，下腿切断例を除くと，術後の24例中 ^{201}Tl にて15例 (63%)，^{99m}TcO$_4^-$ にて19例

Presented by Medical*Online

(79%) が (D) を示した．(E) は ^{201}Tl，$^{99m}TcO_4^-$ ともそれぞれ3例 (13%) であった(Table 2).

4. RI アンギオグラフィーを併用した下肢スキャンにおける検出率

^{201}Tl および $^{99m}TcO_4^-$ 下肢スキャンにおいて，パターン (A)，(B)，(C) は血管病変による集積低下，すなわち虚血を示していると考えられ，正診すると，^{201}Tl にて有病正診率 (T.P.) 55%，$^{99m}TcO_4^-$ にて T. P. 44%，両検査のいずれかにて検出できた例は60%であった．パターン (D) は患側の増加であり，病変側の検出としては誤診例になるが，左右差の検出を疾患の検出とすると，T.P. は ^{201}Tl，$^{99m}TcO_4^-$ にてそれぞれ 76%，75% となり，両者の併用では85%であった．RI アンギオグラフィーでは患側の血流低下のみを陽性とした場合，T.P. は 60% であるが，血流の左右差を示す例全体ではT.P. 80%であった．下肢スキャンの (A)～(C) および RI アンギオグラフィーの左右差のいずれかを示すものを陽性とすると，^{201}Tl にて T.P. 91%，$^{99m}TcO_4^-$ にて T.P. 87% であった．^{201}Tl，$^{99m}TcO_4^-$ の両者を併用すると T.B. 93%とわずかに向上した (Table 3).

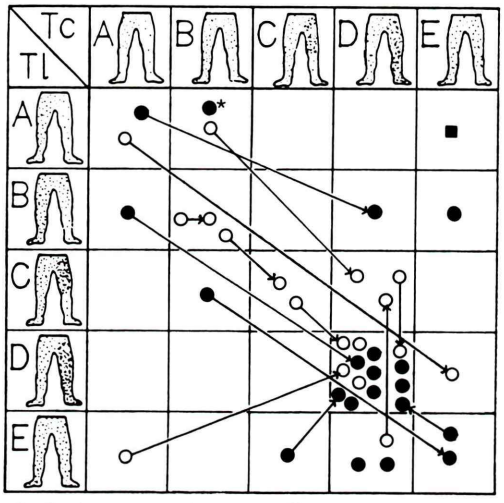

Fig. 8 Changes of ^{201}Tl and ^{99m}Tc-pertechnetate leg scan patterns after surgery.

IV. 考　案

下肢虚血性疾患の核医学的診断法としては従来，^{99m}Tc 標識粒子による microembolization 法[2] や ^{133}Xe クリアランス法[8]が用いられている．さらに ^{43}K による下肢スキャン[9]も報告されている．microembolization 法は血流分布をよく表現し，末梢血流分布の評価，虚血性潰瘍の治療方針の選択に有用な指標となる[1,10]が，左右差の評価には直接大動脈内注入が必要であり，また，大動脈内で十分な混合が行われる必要がある．^{133}Xe クリアランス法は血流量を絶対値として測定できるが，血流分布の評価には適していない．^{201}Tl の全身分布は心拍出量の分布を示し，単一血流を受ける組織での相対的血流量の評価が可能[6]であり，^{43}K[9] と同様に静注のみで下肢スキャンが行え，左右差の評価が容易である．diffusible tracer である $^{99m}TcO_4^-$ は RI アンギオグラフィーによる血

Table 2 Comparison of ^{201}Tl and $^{99m}TcO_4^-$ leg scan pattern after surgery

Surgical procedure	leg scan pattern after surgery					Total
	A	B	C	D	E	
Lumbar Sympathectomy	0/0	1/1	3/1	6/9	2/1	12/12**
Bypass and/or thrombectomy	1*/0	2/1*	0/0	9/10	1/2	13/13
Amputation	1/0	0/0	0/0	0/0	0/1	1/1
Total	2/0	3/2	3/1	15/19	3/4	26/26

** ^{201}Tl leg scan/$^{99m}TcO_4^-$ leg scan

* recurrence at 5 months after surgery

Presented by Medical*Online

Table 3 Diagnostic efficiency for leg scans

Leg scan	Positive criteria for leg scan patterns			
	(A)−(C)	(A)−(C)+RNA	(A)−(D)	(A)−(D)+RNA
Tl-201				
Sensitivity	55	91	76	93
Accuracy	58	92	78	93
Tc-99m				
Sensitivity	44	87	75	96
Accuracy	48	88	77	96
Tl-201 & Tc-99m				
Sensitivity	60	93	85	98
Accuracy	63	93	87	98

Specificity＝100% in all instances.

管の開存性の評価が可能であるのみならず，その分布から末梢の毛細血管床およびその diffusion interface の状態を知ることが可能である[7]．

^{201}Tl 下肢スキャンでは虚血部は本来集積低下部として描出される[3~5]．今回のスキャンパターン分類の (A) および (B) が虚血に相当する群であるが，患者群における出現率は低い．Christenson ら[3]は，われわれの (A) 群に相当するグループ C では全例が近位病変であり，(B) 群に相当するグループ A では 1 例を除き，より末梢の病変であったとしている．しかし，近位の病変を示すと考えられる (A) でも ^{201}Tl にて 1 例 (25%)，$^{99m}TcO_4^-$ にて 2 例 (30%) の頻度でより末梢の病変を有する例が含まれており，必ずしも血管病変部位の診断には有用とは言い難い．しかし，^{201}Tl では (B) 群全体の 38% が末梢病変であり，また (B) および (C) 群を示す例は末梢病変全体の 44% と高く，$^{99m}TcO_4^-$ での (B), (C) 群よりも病変レベルをより表現しやすい傾向があると言える．しかし，^{201}Tl 下肢スキャンでは末梢病変群の 33% は (E) を示し，近位病変より検出は困難である．この傾向は $^{99m}TcO_4^-$ 下肢スキャンでも同様である．

パターン (C) は虚血部と血流増加部が一側肢に混在するパターンであり，駆血時と同様に，虚血性病変に伴う持続した反応性充血を示していると考えられる．Christenson らのグループ B がこれに対応すると考えられるが，彼らはこの説明として歩行時に虚血下腿部を代償する過度の運動が大腿部に加わったためと推測している[3]．しかし，今回の (C) 群には，近位病変で大腿および下腿部で集積が低下し，足部のみ増加している例，および足部で低下し，下腿部で増加，大腿部では左右差なしの例などがみられ，また病変レベルとも関連は乏しく，筋の過剰運動による血流増加とは言い難い．これは (D) 群についても同様に言えることであり，近位病変を有する患側肢が健側肢より高度の運動を行ったためとは考え難い．可能性として，側副路による血流の関与[3]，とくに虚血肢における持続的反応性充血と，虚血に伴う末梢毛細血管の diffusibility の変化，皮膚血流と筋血流の解離[11,12]などが考えられる．$^{99m}TcO_4^-$ にて ^{201}Tl よりも (D) 群が多くみられた点は diffusion の関与[7]を，また，^{201}Tl, $^{99m}TcO_4^-$ とも (D) 群で他の群に比べて RI アンギオグラフィーでの患側血流増加をより高率に認めた点は側副血流および虚血に伴なう持続的反応性充血の関与を示唆するものと考えられる．Shreeve ら[13]はバイパス術後の 2 例で手術側の ^{201}Tl 集積増加を認めている．今回の術後例では $^{99m}TcO_4^-$ にてより多く (D) を示し，とくに腰部交感神経切除例で多い傾向は腰部交感神経切除例では筋血流より皮膚血流を増加しやすいとの報告[11,12]と一致する結果であり，皮膚血流と筋血流の解離もパターン (D) の一因と考えられる．この点，$^{99m}TcO_4^-$ は ^{201}Tl よりも皮膚

Presented by Medical*Online

血流を表現しやすい可能性が考えられる．いずれにしても (D) 群の血流の評価には注意が必要であり，RI アンギオグラフィーが laterality の判定に有用であるが末梢側病変には適用しがたい．また，一部には RI アンギオグラフィーも患側で増加している例があり，このような例では非侵襲的な画像診断から laterality の判定は困難であり，定量的評価による正常値との対比，とくに負荷前後での定量的評価が必要であろう[14,15]．

Siegel ら[14]は負荷後の delayed スキャン異常例では安静時スキャンと類似し，心筋での stress-delayed スキャンと同様に一回 ^{201}Tl 投与による検査が可能であると報告している．今回の検討では軽度の運動負荷[3]，または駆血による反応性充血[2]を用いたが，間歇性跛行や疼痛，壊疽を主訴とする下肢虚血性疾患例では十分な再現性の良い負荷を行うことは困難であり，歩行不能例も存在することより，駆血による反応性充血がより簡便で再現性も良く，有用と考えられる．

正常例は全てパターン (E) を示したことより，本法における ^{201}Tl，$^{99m}TcO_4^-$ 下肢スキャンはともに特異性の高い検査と言える．

疾患の検出率はパターン (A)～(D) を異常とした場合，^{201}Tl で 76%，$^{99m}TcO_4^-$ で 75% と良好であるが，スクリーニング検査としては必ずしも十分とは言えず，Robinson[16] の指摘するごとく，^{201}Tl 下肢スキャンのみでは疾患の診断に慎重である必要がある．しかし，^{201}Tl および $^{99m}TcO_4^-$ 下肢スキャンの併用で検出率は85%と向上する．さらに ^{201}Tl 下肢スキャンと RI アンギオグラフィーの併用で (A)～(C) を異常としても検出率は91%に，また，実際の所見の判定では (A)，(B) と (D) とを区別することは困難であるので (A)～(D)，すなわち左右差のある場合を異常とすると，検出率は 93% と向上する．^{201}Tl，$^{99m}TcO_4^-$ 下肢スキャン，RI アンギオグラフィーの 3 者の併用では検出率は98%と著明に向上し，下肢虚血性疾患が疑われた場合のスクリーニング検査として有用である (特異性100%，正確度98%)．さらに，3 者の併用は血流分布 (^{201}Tl)，diffusion interface (^{99m}Tc O_4^-) 血管の開存性 (RI アンギオグラフィー) のそれぞれ異なった情報が得られ，治療前後の対比による治療の効果判定，経過観察にも有用である．

V. 結　論

^{201}Tl および $^{99m}TcO_4^-$ 下肢スキャンパターン分類とその意義を正常および下肢虚血性疾患の73例にて対比検討した．下肢スキャンは以下の 5 つのパターンに分類された．

(A)　患側肢の全体的な集積低下．
(B)　患側肢の一部の集積低下．
(C)　患側肢の一部の集積低下とその近位または遠位の集積増加．
(D)　患側肢の一部または全体的な集積増加．
(E)　左右差なし．

(A), (B) は虚血を，(C) は反応性充血を伴う虚血を，(D) は反応性充血を，(E) は正常または偽陰性を示すと考えられた．

パターン (B), (C) では ^{201}Tl 下肢スキャンは $^{99m}TcO_4^-$ 下肢スキャンよりも血管病変レベルをより表現しやすい傾向がみられた．

$^{99m}TcO_4^-$ 下肢スキャンは ^{201}Tl よりも皮膚血流をより表現しやすい可能性が考えられた．

^{201}Tl および $^{99m}TcO_4^-$ 下肢スキャンと RI アンギオグラフィーの併用で下肢虚血性疾患の検出率は98%，特異性 100%，正確度98% と良好であり，全例副作用を認めなかった．

本法は，下肢虚血性疾患のスクリーニング検査として有用であり，また，治療前後の評価，経過観察に有用であった．

文　献

1) Siegel ME, Giargiana FA, White RI, et al: Peripheral vascular perfusion scanning: Correlation with the arteriogram and clinical assessment of in the patient with peripheral vascular disease. A J R **125**: 628–633, 1975
2) Siegel ME, Wagner HN, Jr: Radioactive tracers in peripheral vascular disease. Sem Nucl Med **6**: 253–278, 1976
3) Christenson J, Larsson I, Sevensson SE, et al: Distribution of intravenously injected $^{201}Thallium$

Presented by Medical*Online

in the legs during walking: A new test for assessing arterial insufficiency in the legs. Eur J Nucl Med **2**: 85–88, 1977
4) Siegel ME, Siemsen JK: A new noninvasive approach to peripheral vascular disease: Thallium-201 leg scans. A J R **131**: 827–830, 1978
5) Bunko H, Seto H, Tonami N, et al: Clinical evaluation of Tl-201 and Tc-99m pertechnetate leg scans for detection of ischemic diseases of lower extremities. Abstracts of Second International Congress of WFNMB: 98, Washington, 1978
6) Strauss HW, Harrison K, Pitt B: Thallium-201: Non-invasive determination of the regional distribution of cardiac output. J Nucl Med **18**: 1167–1170, 1977
7) Gerritsen HA, Kazem I, Hasman A, et al: A new approach to the evaluation of peripheral vascular disease using the gamma camera. Radiology **112**: 115–121, 1974
8) Lassen NA, Holstein P: Use of radioisotopes in assessment of distal blood flow and distal blood pressure in arterial insufficiency. Sur Clin North Am **54**: 39–55, 1974
9) Miyamoto AT, Mishkin FS, Maxwell TM: Noninvasive study of extremity perfusion. Arch Surg **110**: 58–63, 1975
10) Siegel ME, Williams M, Giargiana FA, et al: A useful, objective criterion for determining the healing potential of an ischemic ulcer. J Nucl Med **16**: 993–995, 1975
11) Herman BF, Dworecka F, Wisham L: Increase of dermal blood flow after sympathectomy as measured by radioactive sodium uptake. Vasc Surg **4**: 161–163, 1970
12) 下村忠朗：慢性下肢動脈閉塞症における ^{133}Xe 組織クリアランス法による皮膚・筋血流量に関する研究——特に腰部交感神経切除術前後の変化について. 脈管学 **17**: 715–726, 1977
13) Shreeve WW, Giwa L, Fick MA, et al: Effects of exercise or surgery on uptake of Thallium-201 into legs in peripheral vascular disease. J Nucl Med **19**: 709, 1978 (Abstr.)
14) Ishii Y, Hamanaka D, Yonekura Y, et al: Non-invasive diagnosis for intermittent claudication using T1-201. J Nucl Med **19**: 708, 1978 (Abstr.)
15) Siegel ME, Stewart CA: Thallium-201 peripheral peripheral perfusion scans: Feasibility of single-dose, single day, rest and stress study. AJR **136**: 1179–1183, 1981
16) Robinson T: Thallium assessment of arterial in sufficiency in the legs. Applied Radiology/NM: 106, March-April, 1980

Presented by Medical*Online

Summary

Classification of ^{201}Tl-pertechnetate Leg Scan Patterns and Evaluation of their Clinical Significance

Hisashi BUNKO, Kenji ICHIYANAGI, Norihisa TONAMI, Kinichi HISADA and Chihiro YOSHIDA

Department of Nuclear Medicine and First Department of Surgery, School of Medicine, Wanazawa University, 13-1 Takara-machi, Wanazawa, 920, Japan

Classification of the ^{201}Tl and ^{99m}Tc-pertechnetate ($^{99m}TcO_4^-$) leg scan patterns and their clinical significance were evaluated in the patients with ischemic diseases of the lower extremities (IDL)

Seventy-three patients including 14 patients with thrombo-arteritis obliterans (TAO), 32 with arteriosclerosis obliterans (ASO), 9 with diabetic gangrene, Raynaud's disease or acute arterial thrombosis, 5 normals and 13 patients after surgery for LDL were included in the study.

^{201}Tl leg scan was obtained by i.v. injection of 2 mCi of ^{201}Tl after mild exercise or at reactive hyperemia following the release of compression of the bilateral thigh using whole body gamma camera. $^{99m}TcO_4^-$ leg scan was obtained 20 min after radionuclide angiography of the lower extremities.

Five patterns were distinguished in both ^{201}Tl and $^{99m}TcO_4^-$ leg scans; A: decreased activity throughout the affected leg, B: localized decreased activity in the affected leg, C: localized decreased activity associated with increased activity in the affected leg, D: generalized or localized increased activity in the affected leg and E: no laterality of the activity. ^{201}Tl and $^{99m}TcO_4^-$ leg scan patterns were agreed in 55% of the patients. ^{201}Tl leg scan had tendency to correlate the level of the vascular lesion in pattern B and C, however, diagnosis of the level of the lesion was difficult from the leg scan. Pattern D of the ^{201}Tl leg scan was associated with increased blood flow in the affected leg on radionuclide angiography in 42% of the patients. After surgery, $^{99m}TcO_4^-$ leg scan tended to show pattern D, especially in the patients with lumbar sympathectomy. Patterns A, B and C were thought to suggest the ischemia. Patterns C and D were thought to express reactive hyperemia induced by the ischemic lesion.

In the 60 preoperative IDL, sensitivity of ^{201}Tl leg scan alone was 76% and that of combined use of ^{201}Tl and $^{99m}TcO_4^-$ leg scans was 85%. Addition of radionuclide angiography increased sensitivity of IDL upto 98% and accuracy was 98%.

Combined use of ^{201}Tl and $^{99m}TcO_4^-$ leg scans and radionuclide angiography was useful for detection of IDL, and was also useful for evaluation of the results of the surgical intervention.

Key words: Leg scan patterns, ^{201}Tl, $^{99m}TcO_4^-$, ischemic disease, lower extremities.

Presented by Medical*Online