《原　著》

^{81m}Kr ガスによる肺機能検査の診断的意義

—— ^{99m}Tc-MAA による肺血流検査とmismatchを示した症例を中心に ——

楢林　勇*　伊藤　安彦*　大塚　信昭*　村中　明*
横林　常夫*　寺島　秀彰*

要旨　43例の各種肺疾患症例を対象として，^{81m}Kr ガスの連続吸入による肺換気分布を検討した．^{81m}Kr は物理的半減期が著しく短かく，wash-out 曲線の作成や gas trapping の描画には適さないが，大量投与が可能であり，190 keV の γ 線はイメージングに適しており，鮮明な画像を描出し得た．37例については，^{99m}Tc-MAA による肺血流分布と対比し，mismatch 症例を中心に考察した．肺血管異常では，肺換気・血流検査とともに ^{99m}Tc-HSA によるアンギオグラフィーを併用することにより，より多くの病態生理学的情報を知り得た．肺癌でも容易に肺換気機能を把握することが可能であり，放射線治療前後の肺機能の比較により回復率を算出し得た．

I. 緒　　言

従来より応用されている ^{133}Xe による肺機能検査は，慢性閉塞性肺疾患 (COLD) のみならず肺癌においても得られる情報量が多く，臨床診断に際しての貢献度が少なくない．ただ，使用後の ^{133}Xe ガスの処理に難点があり，避け難い室内空気の汚染等を考えると，安易に行い得ない面がある．

1970年，Jones ら[1]および Yano ら[2]により報告された ^{81}Rb-^{81m}Kr generator による ^{81m}Kr は，物理的半減期が13秒と著しく短かく，190 keV の γ 線はシンチカメラによるイメージングにも適している．そのうえ，Kr は脂肪に対する溶解度が Xe より低く，不活性ガスとしても優れている．

著者らは，^{81m}Kr ガスによる肺換気シンチグラムを胸部 X 線像および ^{99m}Tc-MAA による肺血流イメージと対比しつつ，肺換気・血流 mismatch 症例を中心にその診断的意義について検討したので報告する．

* 川崎医科大学放射線科核医学教室
受付：53年11月18日
最終稿受付：54年1月9日
別刷請求先：倉敷市松島577 (〒701-01)
川崎医科大学放射線科核医学教室
楢林　勇

II. 方法ならびに対象

^{81m}Krガスは日本メジフィジックス社製の^{81}Rb-^{81m}Kr generator を用いて溶出した．被検者を坐位として，安静呼吸で ^{81m}Kr ガスを 10～20 ml/min の流量で連続吸入させ，ダイバージングコリメータを装着した Nuclear Chicago 社製シンチカメラ Pho/Gamma HP を使用して多方向の肺換気イメージを 20×10^4 counts で撮像した．また，同時に施行した ^{99m}Tc-MAA による肺血流イメージと共に，肺換気・血流分布の検討を Elscint 社製データ処理装置 CDP-1 により行い，患側肺における $\dot{V}$, $\dot{Q}$ を各々全肺に対する百分率として表わした．$\dot{V}/\dot{Q}$ mismatch を示した症例の一部は，^{99m}Tc-HSA bolus 注入による Nuclear Angiography を施行し，気管支循環との関連についても検討した．

対象は川崎医大附属病院核医学診断部に検査依頼のあった43例で，その内訳は肺癌15例，肺化膿症3例，大動脈炎症候群7例，肺結核3例，肺サルコイドーシス2例，正常1例，その他12例であった．このうち，^{99m}Tc-MAA による肺血流検査と比較し得たのは，37例であった．

Presented by Medical*Online

III. 結　　果

各疾患別に，肺換気・血流シンチグラムを比較したものをTable 1に示した．胸部X線像上肺野に異常のみられない症例は正常および大動脈炎症候群の8例で，このうち2例は肺血流イメージにのみ欠損を認めたmismatch例であった．肺癌14例では病態により種々の様相を呈し，mismatchを示すものが4例みられた．このうち，肺血流異常域が肺換気異常範囲より大であった3例はいずれも肺動脈起始部への腫瘍侵潤が考えられた．その他，総動脈幹，肺動脈形成不全および肺結核において，mismatch所見がみられた．

肺換気・血流 mismatch 例について症例を供覧する．

1. 肺血管性病変について

症例 1. 11歳　女性

総動脈管症で，Collett と Edwards の分類でIV型に属する症例である．胸部X線像上，心陰影は右方へ移動し，軸偏位がみられる (Fig. 1-a)．両

Table 1

Diagnosis		Scintigraphic findings			
		Normal	Matching defect	Mismatching defect	
				V>P Abnormalities	V<P Abnormalities
Normal	(1)	1			
Aortitis syndrome	(7)	5			2
Sarcoidosis	(2)	2			
Lung tbc	(2)		1		1
Lung abscess	(3)		3		
Lung ca.					
hilar type	(4)		3		1
Peripheral type	(3)		2		1
pl. effusion	(2)		2		
atelectasis	(3)		2		1
metastasis	(2)		1	1	
Miscellaneous	(8)	1	5		2
Total	(37)	9	19	1	8

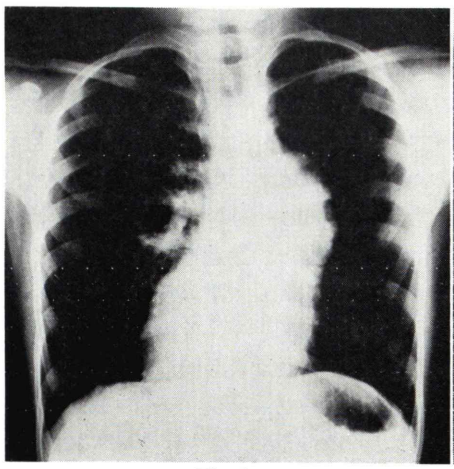

Fig. 1a

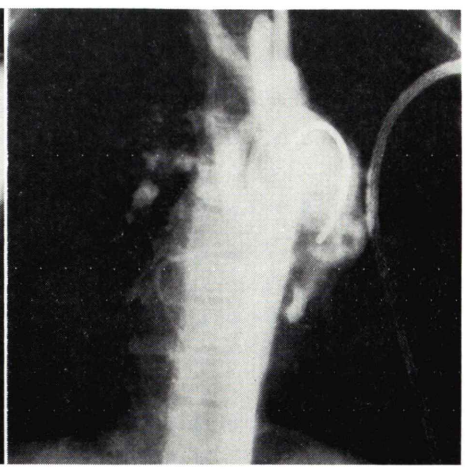

Fig. 1b

Presented by Medical*Online

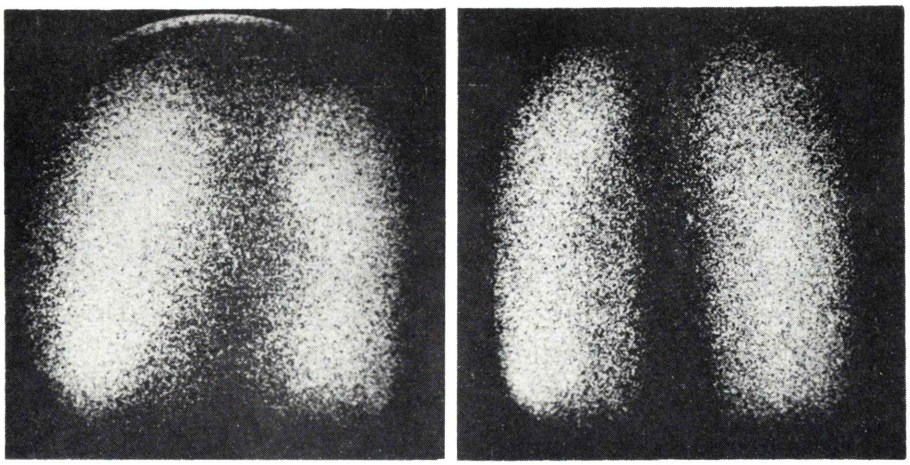

Ant Post

Fig. 1c

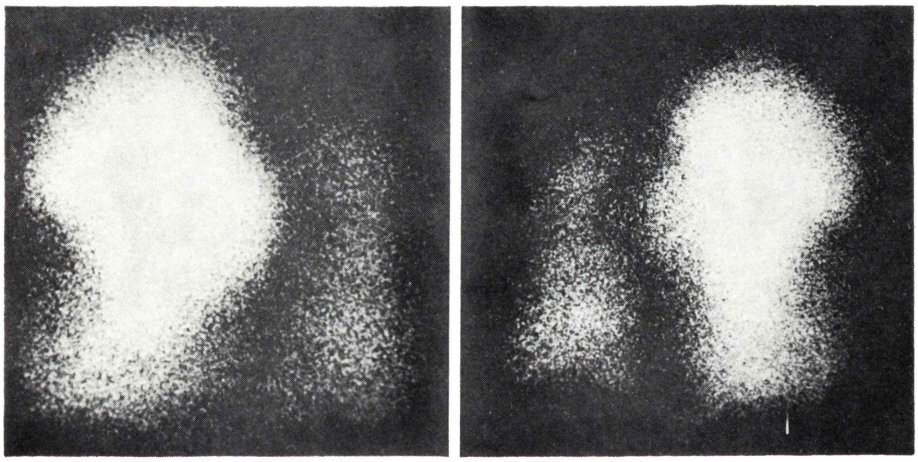

Ant Post

Fig. 1d

Fig. 1 Case 1, 11 years old female, Truncus arteriosus communis.

a) PA chest roentgenogram shows the prominent aortic knob. The heart shadow is shifted to the right.

b) Contrast angiogram shows that the enlarged bronchial arteries leave the aorta to supply the lungs, especially in the right upper lobe.

c) ^{81m}Kr lung image is unremarkable ($\dot{V}$: Left 48%, Right 52%).

d) ^{99m}Tc-MAA lung image shows an increased perfused area in the right upper lobe ($\dot{Q}$: Left 20%, Right 80%).

側肺動脈は欠如し，肺血行は気管支動脈によって維持されており，右肺上葉へはきわめて太い気管支動脈が下行大動脈から分枝している (Fig. 1-b).

^{81m}Kr ガスによる肺換気イメージでは，特に換気分布異常はなく，$\dot{V}$ は左肺48%，右肺52%であった (Fig. 1-c). これに対して，^{99m}Tc-MAA による肺血流イメージでは，右肺上葉の activity が高く，この部位の血流がきわめて大なることを示しており，右肺下葉と左肺への集積は乏しく，$\dot{Q}$ は左肺20%，右肺80%であった (Fig. 1-d).

Presented by Medical*Online

症例 2. 28歳 女性

大動脈炎症候群の症例で，胸部X線像上大動脈弓の膨隆と石灰化を認めるが，肺野に特に異常はない (Fig. 2-a). ^{81m}Kr ガスによる肺換気イメージでは，特に異常はなく均等に分布し，$\dot{V}$ は左肺43%，右肺57%であった (Fig. 2-b). ^{99m}Tc-MAA による肺血流イメージでは，右肺中野に血流欠損があり，左肺に fissure sign がみられ，$\dot{Q}$ は左肺57%，右肺43%であった (Fig. 2-c).

^{99m}Tc-HSA による Nuclear Angiography では，肺動脈相で右肺中野に血流欠損があり，左心系のあとの気管支動脈相ではその部位だけに activity の増加がみられた (Fig. 2-d).

症例 3. 13歳 男性

胸部X線像上心縦隔は左方に偏位して，左肺容量の低下がみられ，左肺の血管影は細い (Fig. 3-a). 右心カテーテルによる肺血管造影では，左肺動脈に造影剤は入らず，対側の右肺動脈の拡張を認めた．左肺動脈にカテ先を進めると，起始部で狭窄し，左肺動脈全枝の著しい狭小化がみられ，左肺動脈形成不全と診断された (Fig. 3-b). ^{81m}Kr ガスによる肺換気イメージでは，左肺の activity は乏しく，換気不良がみられ，左肺の $\dot{V}$ は22%であった (Fig. 3-c). ^{99m}Tc-MAA による肺血流イメ

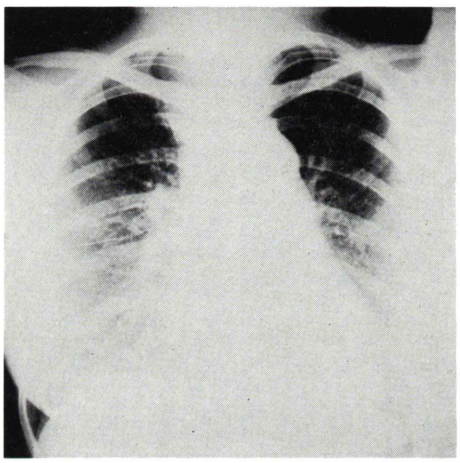

Fig. 2a

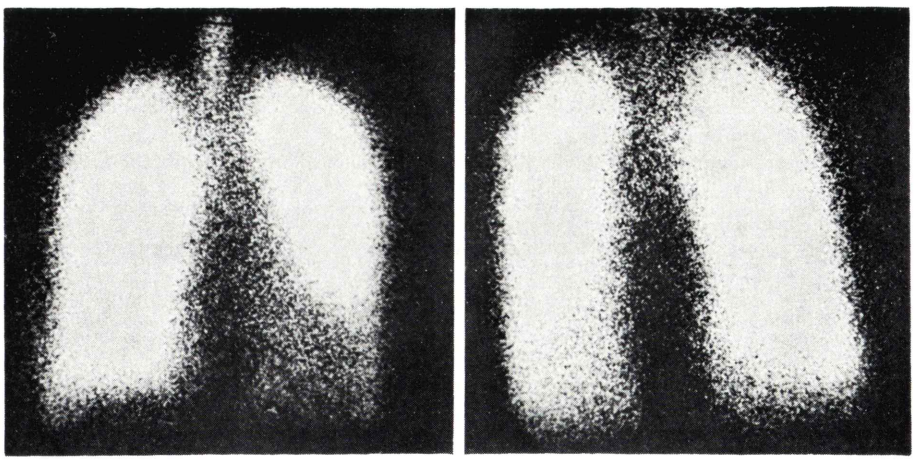

Ant Post

Fig. 2b

Presented by Medical*Online

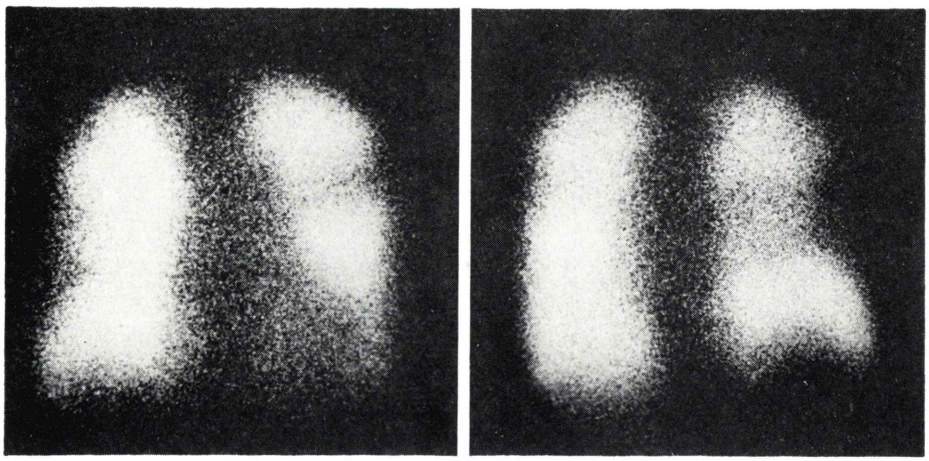

Ant Post

Fig. 2c

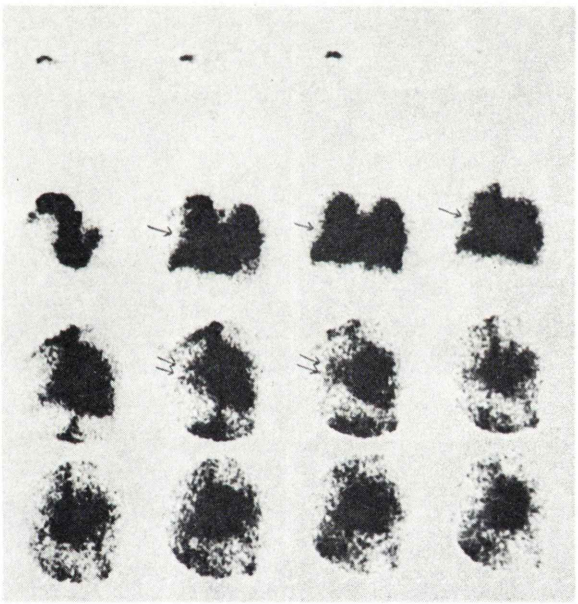

Fig. 2d

Fig. 2 Case 2, 28 years old female, Aortitis syndrome.

a) PA chest roentgenogram shows dilation and calcification of the aortic knob. There is no abnormality throughout the lung field.

b) ^{81m}Kr lung image shows normal distribution of radioactivity ($\dot{V}$: Left 43%, Right 57%).

c) ^{99m}Tc-MAA lung image shows a decreased perfused area in the right middle field with the presence of the fissure sign of the left lung.

d) Nuclear angiography with ^{99m}Tc-HSA shows a persufion defect (→) during a pulmonary arterial phase and a remarkable blood flow (⇉) in the same area during a bronchial arterial phase

Presented by Medical*Online

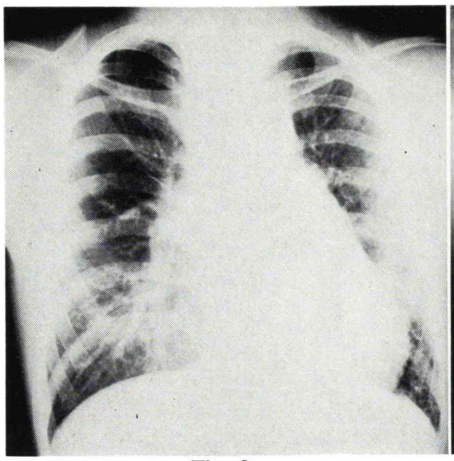

Fig. 3a

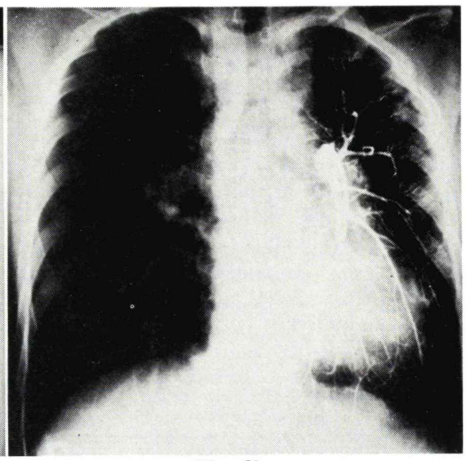

Fig. 3b

Ant

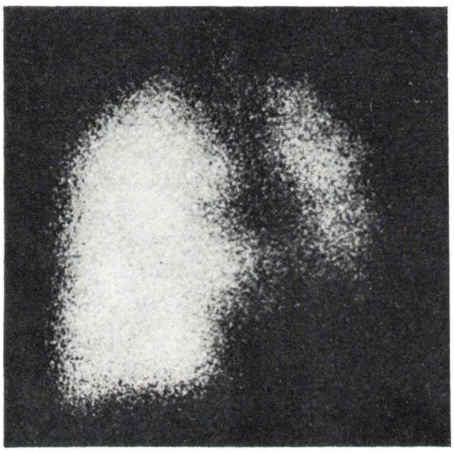

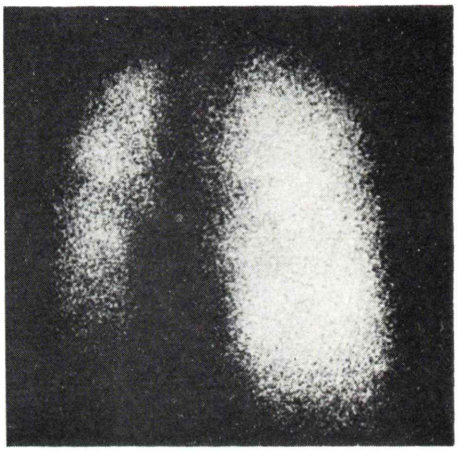

Post

Fig. 3c

Ant

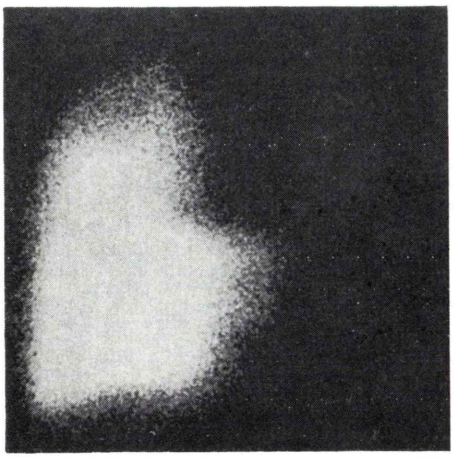

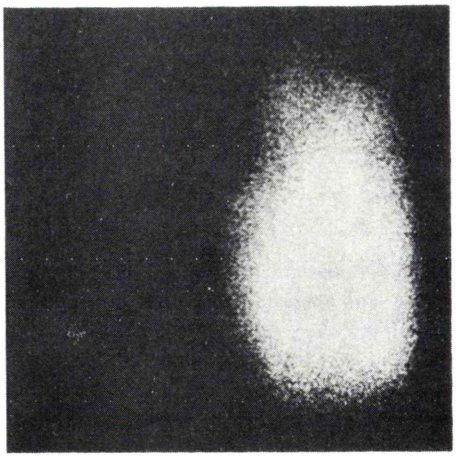

Post

Fig. 3d

Presented by Medical*Online

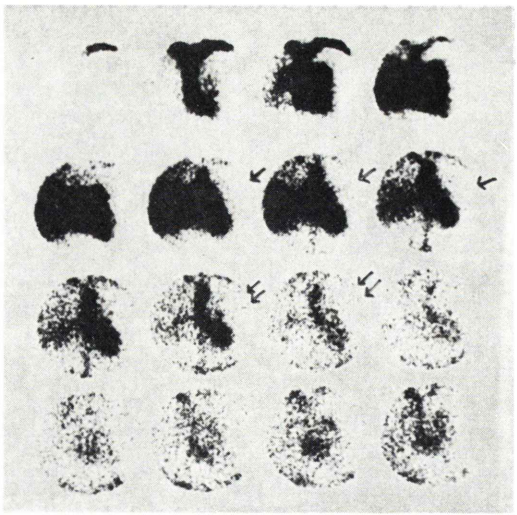

Fig. 3e

Fig. 3 Case 3, 13 years old male, Hypoplasia of the left pulmonary artery.

a) PA chest roentgenogram shows volumelos of the left lung with the decreased vascular markings.
b) Contrast angiogram shows the narrowed pulmonary arteries in the left lung, apparently hypoplastic vessels.
c) ^{81m}Kr lung image shows diminished activity in the left lung ($\dot{V}$: Left 22% Right 78%).
d) ^{99m}Tc-MAA lung image shows absence of radioactivity in the left lung.
e) Nuclear angiography with ^{99m}Tc-HSA cannot detect any area of increased bronchial blood flow.

ージでは，左肺は全血流欠損を示している (Fig. 3-d). ^{99m}Tc-HSA による Nuclear Angiography では，気管支血流の増加は指摘出来なかった (Fig. 3-e).

2. 肺癌について

症例 4. 64歳 男性

右中気管支幹から発生し，B^4, B^5, B^6 に侵潤のある小細胞型未分化癌である (Fig. 4-a).

本例では，放射線治療前後の肺換気・血流分布について検討を行った．治療前では，^{81m}Kr ガスによる肺換気イメージ (Fig. 4-b), ^{99m}Tc-MAA による肺血流イメージ (Fig. 4-c) 共に右肺は activity が低く，特に ^{81m}Kr イメージでは，中下葉に全く換気がみられない．ただ，その程度は血流の方がより多く障害されており，右肺は $\dot{V}$ 18%, $\dot{Q}$ 11% であった．

ライナック 2,000 rad 照射後に検査を行うと，肺換気・血流イメージ共によく改善され，右肺は $\dot{V}$ 41%, $\dot{Q}$ 38%であった (Fig. 4-d, e).

Birath ら[3] が術前術後の機能を比較するために bronchospirometry で提唱した概念を応用して肺換気・血流の回復率を算出すると，肺換気68.5%, 肺血流79.9%であった．

IV. 考　　案

今回，著者らが使用した ^{81}Rb-^{81m}Kr generator は，^{82}Kr (p, 2n) ^{81}Rb で得られた ^{81}Rb を用いてイオン交換法により作製されており，カラムに吸着させた親核種 ^{81}Rb (半減期 4.58 時間) と放射平衡にある娘核種の ^{81m}Kr は空気あるいは酸素により ^{81m}Kr ガスとして溶出出来る．^{81m}Kr は短半減期で，低被曝線量のため，大量投与が可能であり，

Presented by Medical*Online

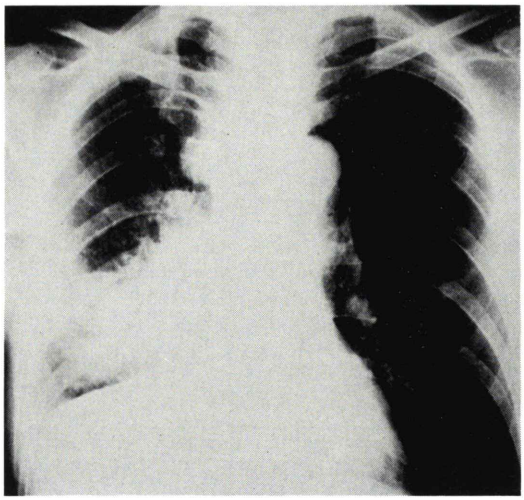

Fig. 4a

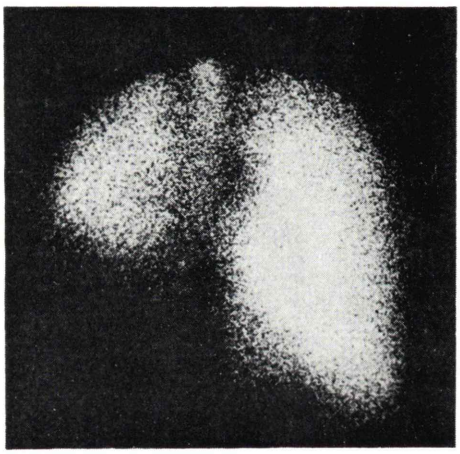

Fig. 4b

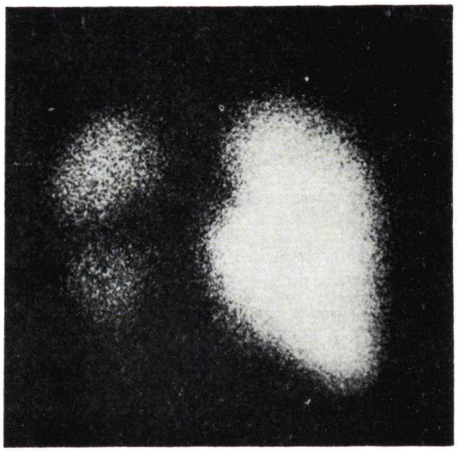

Fig. 4c

しかも低エネルギーのため画像が鮮明である．そのため，近年^{81m}Krガスの肺機能検査への臨床応用についても種々試みられている[1,2,4~12]．^{81m}Krガスの吸入方法については，FRCレベルやRVレベルによるbolus吸入法や安静呼吸による持続吸入法があるが，bolus法では下肺野への吸入が少ないので，下肺野の病変の検出が困難である[11]ため，今回，著者らは酸素による連続吸入法を用いた．この方法による平衡時の^{81m}Krイメージは^{133}Xe法による場合の肺容量を示すのではなく，肺の換気機能そのものを現わしている[4,9]．この方法により，安静呼吸における肺換気イメージが充分なカウント数で鮮明に得られることは，局所の肺換気異常を検出する上できわめて役立った．

著者らの検討した症例は肺血管異常を疑われたものや肺癌が多く，肺換気，血流 mismatch の9例中8例までに肺換気異常よりも肺血流障害の程度の方が大であった．肺血管異常を疑って検査した大動脈炎症候群5例では，いずれも肺血流分布低下領域の有無にかかわらず，肺換気異常が認められなかった．ただ，胸部X線像上肺尖部には，硬化性肺結核病巣や胸膜肥厚がしばしばみられるので，これらによる軽度の肺換気異常を直ちに大動脈炎症候群に起因した肺血管異常に伴うものと

Presented by Medical*Online

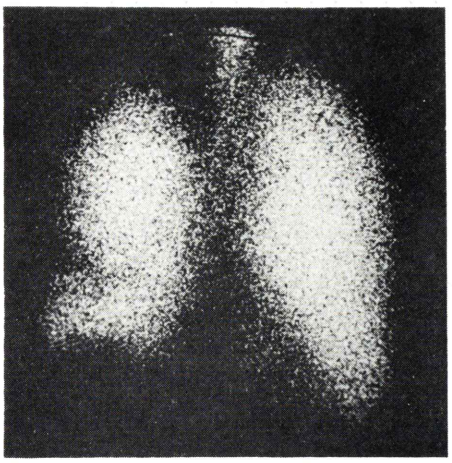

Fig. 4d



Fig. 4e

Fig. 4 Case 4, 64 years old male, Lung cancer.

a) PA chest roentgenogram shows primary focus in the right lower region with the metastatic hilar nodes.
b) ^{81m}Kr lung image before irradiation shows no ventilated area in the right lower lobe ($\dot{V}$: Right 18%).
c) ^{99m}Tc-MAA lung image before irradiation shows a low perfused area in the right lung ($\dot{Q}$: Right 11%).
d) ^{81m}Kr lung image after irradiation shows that ventilation has improved ($\dot{V}$: Right 41%).
e) ^{99m}Tc-MAA lung image after irradiation shows that perfusion has also improved ($\dot{Q}$: Right 38%).

考えない様に，詳細な胸部X線像の読影が必要である．また，肺血管異常のある場合，症例1, 2, 3に示したごとく，核医学検査により，診断に際して有用な病態生理学的情報を知り得た．気管支拡張症において，肺血流イメージでは病域が欠損を示したにもかかわらず，^{81}Krイメージでは取り込みの認められた症例もあり，本症においては気管支動脈血流が発達していることを考えると，肺換気・血流関係に気管支循環が何等かの役割を演じているかも知れない．一般に，肺動脈の閉塞や狭窄が存在すれば，気管支循環血流の増加があると思われ，^{99m}Tc-HSAによるNuclear Angiographyが気管支血流の増加をある程度までは現わし得ると考えられるが，肺換気・血流関係において，肺動静脈との吻合による気管支循環の占める役割については今後の検討が必要であろう．

肺癌14例では，10例に肺換気・血流イメージ共に病巣部に一致して同様の欠損を示したが，4例にmismatchを認めた．原発性肺癌では，肺門部に病巣があるか，胸水貯溜や無気肺を伴えば肺換気・血流異常が著明となる．肺野型肺癌でも，局所的気道狭窄や閉塞あるいは限局性肺気腫により，局所的な肺換気・血流異常が考えられる[13]．これらは従来，^{133}Xe生食液静注による肺血流分布異常と^{133}Xeガス吸入による気管支狭窄部末梢領域におけるgas trappingとして把握されてきた．今回，著者らの経験した^{81m}Krによる症例では，転移性肺癌の1例でわずかに換気イメージの欠損が血流欠損より大であった他は，肺換気低下領域は血流障害と同等かあるいはそれ以下であった．これは進行癌が多いためと思われ，肺癌は早期には血流分布低下よりも換気異常をより強く呈する場合もあり得ると推察される．この点については，今後症例を重ねて検討したいが，^{81m}Krの物理的諸性質を考えると，胸部X線像で検出し難い肺門型肺癌を目的とした集検への応用も可能であると

Presented by Medical*Online

思われる．また，放射線治療前後における肺換気・血流機能の比較を症例4において供覧したが，^{81m}Krガスを用いれば，連続吸入により，安静呼吸という同一条件で治療後の肺機能の回復率を患者に負担なく，容易に知ることが出来る利点がある．

なお，^{81m}Kr使用による副作用は，全く認めなかった．

V. 結　　語

^{81m}Krガスによる肺換気機能を，^{99m}Tc-MAAによる肺血流分布と対比して，mismatchの症例を中心に検討し，以下のごとき結論を得た．

1) ^{81m}Krは半減期が13秒と著しく短かく，wash-out curveの作成やgas trappingの描画には適さないが，大量投与が可能であり，190 KeVのγ線はシンチカメラによるイメージングに適しており，安静呼吸による連続吸入で鮮明な肺換気イメージを描出し得た．

2) 肺血管異常では，肺換気・血流検査と共に，^{99m}Tc-HSAによるNuclear Angiographyを併わせて行うことにより，より多くの病態生理学的情報を得ることが出来た．

3) 肺癌でも，容易に肺換気機能を把握することが可能であり，放射線治療前後の肺機能の比較により，回復率を算出し得た．

本論文の要旨は昭和53年7月第13回日本核医学会中国四国地方会にて発表した．

文　　献

1) Jones T, Clark JC, Hughes JM et al: ^{81m}Kr generator and its uses in cardio-pulmonary studies with the scintilation camera. Journal of Nuclear Medicine **11**: 118–124, 1970
2) Yano Y, McRae J and Anger HO: Lung Function studies using short-lived ^{81m}Kr and the scintilation camera. Journal of Nuclear Medicine **11**: 674–679, 1970
3) Birath G, Ställberg-stenhagen S and Swenson EW: Significance of bronchospirometric values. The Amer. Review of tbc and pulmonary diseases **75**: 699–709, 1957
4) Fazio F and Jones T: Assessment of regional ventilation by continuous inhalation of radioactive krypton-81m. British Medical Journal **3**: 673–676, 1975
5) Kaplan E and Mayron LW: Evaluation of perfusion with the ^{81}Rb-^{81m}Kr generator. Seminars in Nuclear Medicine **6**: 163–192, 1976
6) Goris ML, Daspit SG, Lamb JF et al: Lung ventilation studies with krypton-81^{m} Presented paper as a scientific exhibit at the society of nuclear medicine, Dallas, 1976
7) Nosil J, Spaventi S and Slaus I: ^{81m}Kr: production, application, and use of computer for ventilation studies. Eur J Nucl Med **2**: 1–8, 1977
8) Goris ML, Daspit SG, Waler JP et al: Application of ventilation lung imaging with ^{81m}Krypton. Radiology **122**: 399–403, 1977
9) Fazio F, Solfanelli S, Santolicandro A et al: Imaging of pulmonary ventilation in asthma assessed with continuous inhalation of krypton-81m IAEA-SM Medical Radionuclide Imaging **2**: 331–339, 1977
10) Kaplan E, Mayron LW, Gergans GA et al: Pulmonary ventilation imaging and function studies with krypton-81m. IAEA-SM Medical Radionuclide Imaging **2**: 341–349, 1977
11) 勝山直文，高山　誠，阿武　泉他：Kr-81mによる肺換気機能検査，核医学 **14**: 739, 1977
12) 楢林　勇，梶田明義，石田　修他：大動脈炎症候群の肺血流・換気シンチグラフィー．核医学 **15**: 253–260, 1978
13) 前田知穂，松本　晃，松尾導昌他：^{133}Xeによる局所肺機能測定法，Radioisotopes **22**: 124–130, 1973

Presented by Medical*Online

Summary

Diagnostic Significance of Lung Ventilation Study with ^{81m}Kr Gas: In Reference to the Discrepant Cases between Ventilation and Perfusion

Isamu NARABAYASHI, Yasuhiko ITO, Nobuaki OHTSUKA, Akira MURANAKA, Tsuneo YOKOBAYASHI and Hideaki TERASHIMA

Division of Nuclear Medicine, Kawasaki Medical School, Kurashiki.

Lung ventilation study was performed on 43 patients by the continuous inhalation of ^{81m}Kr gas from a ^{81}Rb-^{81m}Kr generator (Nihon Mediphysics Inc. Hyogo Japan).

The patients were measured in a sitting position using a scintillation camera in conjunction with a data processor.

In 37 cases, scintigraphic findings were compared with those of ^{99m}Tc-MAA images. We discussed the ventilation/perfusion mismatching cases, especially in those of the pulmonary arterial abnormarity and lung cancer.

In some of the discrepancy between ventilation and perfusion, nuclear angiography with ^{99m}Tc-HSA was performed.

The following results were obtained by those studies.

1) The distribution of ^{81m}Kr gas within the lung is considered proportional to regional ventilation because of a short half life of ^{81m}Kr (13 seconds).

2) The ventilation image with ^{81m}Kr gas was clearly visualized because of the lower gamma-ray energy and much accumulation of activity.

3) Combined use of ventilation-perfusion scintigraphy and nuclear angiography often gave us new additional informations about the pathophysiological condition of lung.

4) In mismatching cases of lung cancer, perfusion was usually more impaired than ventilation.

Key words: ^{81m}Kr gas, ^{99m}Tc-MAA, discrepancy between ventilation and perfusion

Presented by Medical*Online