《原　著》

全身骨シンチグラフィーによる慢性血液透析患者における腎性骨異栄養症の臨床的検討

木　田　利　之*　　成　田　　滋**

要旨：腎性骨異栄養症の形態学的評価は，主としてレ線学的検査方法を用いて行われていた．骨シンチグラフィーは，局所的または全身的骨変化を鋭敏に表現し，しかも骨性代謝異常をよく反映するので，われわれは臨床的ならびに生化学的検査成績で，明らかに二次性副甲状腺機能亢進症であると診断された慢性透析患者15例に ^{99m}Tc-MDP よる骨シンチグラフィーを行い，シンチグラム所見について検討した。患者に5～10 mCi を静注し，3時間後に1:7の縮小率で，前面および後面の全身像を得た．

検討結果は次の通りである．

1) シンチ像では，15例全例に RI 異常集積像を認めたが，レ線像では6例（40%）に異常を認めたにすぎなかった．このことは，腎性骨異栄養症の診断には，レ線学的検査よりも骨シンチグラフィーの方が優っていることを暗示している．

2) 透析期間とレ線像ならびにシンチ像で認めた骨異常の程度および範囲との関係をみると，シンチ像では相関はみられず，一方，レ線像では長期間透析例にのみ異常を認めた．

3) 骨シンチグラフィーで，もっともしばしば骨異常を認めた部位は，大関節，胸骨，肋骨，脊椎および骨盤であった。

4) 全身骨シンチグラフィーは，腎性骨異栄養症の補助的診断法として非常に有用である．

I. 緒　言

慢性腎不全患者に腎性骨異栄養症が発現することは，以前から知られているところである。近年，人工透析療法の進歩によって慢性腎不全患者が長期に生存するようになった反面，腎性骨異栄養症の多数例が経験され，これが臨床上重要な問題になりつつあることも事実である．

従来までは，慢性血液透析患者における腎性骨異栄養症（骨軟化症，線維性骨炎，骨多孔症，骨硬化症および転移性石灰化が含まれる）の形態学的評価判定は主としてレ線学的検査法を用いて行われ，これに関する報告は数多くある．一方，骨シンチグラフィーは，レ線学的検査法に比べて局所的または全身的骨変化を早期にかつ鋭敏に表現し，しかも骨性代謝異常を忠実に反映することが一般に認められるようになってきているにもかかわらず，本症における全身骨シンチグラム所見についての報告は散見するにすぎない．そこでわれわれは，血液透析患者に全身骨シンチグラフィーを行い，そのシンチグラム像について検討したので報告する．

II. 対象および方法

検索対象は，血液透析を受けている慢性腎不全患者15例（男: 8例，女7例）で，全例が Ca 濃度 7.0mg/dl の透析液で，週2～3回の透析を行い，ビタミンD剤は全く投与されなかったが，症例12を除いては燐酸塩結合剤の投与を行った．年齢は25歳から65歳（平均年齢38歳），透析期

* 福島県立医科大学放射線科学教室
** 公立藤田綜合病院内科
受付：53年3月8日
最終稿受付：53年4月24日
別刷請求先：福島市杉妻町4番45号（〒260）
福島県立医科大学放射線科学教室
木　田　利　之

Presented by Medical*Online

Table 1 Clinical and Laboratory Data in 15 Patients on Chronic Hemodialysis

No.	Patient	Age and Sex	Primary Renal Disease	Duration of Dialysis (month)	Ca (mg/dl)	P (mg/dl)	Al-p (K.A.u.)	PTH (ng/ml)
1	S.S.	37f	CGN	39	8.9	3.5	11.0	1.7
2	I.Y.	48m	,,	37	7.7	11.5	8.7	1.9
3	O.A.	30m	,,	37	8.9	9.0	8.9	0.9
4	S.M.	37m	,,	29	8.3	13.5	14.3	3.4
5	T.M.	36m	,,	29	8.7	6.7	11.3	2.2
6	U.C.	27f	,,	29	8.8	3.5	8.9	1.4
7	S.Y.	34m	,,	28	8.1	7.3	5.5	0.7
8	S.N.	51f	,,	17	8.6	3.0	5.6	0.5
9	H.H.	30f	PK	15	7.3	5.7	7.1	0.7
10	I.H.	42m	CGN	14	8.2	10.2	15.5	9.4
11	K.M.	34f	,,	13	8.2	3.8	4.5	1.1
12	F.T.	43f	PK	13	8.6	7.6	3.6	2.3
13	A.M.	25m	CGN	8	9.4	5.3	6.1	1.4
14	S.G.	65m	,,	8	7.7	4.9	8.3	1.2
15	I.Y.	34f	,,	7	8.5	4.0	8.6	1.4
Mean	Value	38		22	8.4	6.6	8.5	2.0

CGN: Chronic Glomerulonephritis.
PK: Pregnancy Kidney.
All patients except No. 12 were on a regimen of phosphate-binders.

間月数は7ヵ月から39ヵ月（平均22ヵ月）である．関連のある臨床的ならびに生化学的検査成績は，Table 1のごとくである．15例の原疾患は，慢性糸球体腎炎13例，妊娠腎2例であった．全例に明らかな血中副甲状腺ホルモン値（われわれのところでの正常値は0.5 ng/ml以下である）の上昇を認め，二次性副甲状腺機能亢進症と診断されたものばかりである．

方法は，これらの被検者に ^{99m}Tc-MDP (methylene-diphosphonate) 5～10 mCiを静注し，3時間後に東芝製全身ガンマカメラ（マイクロドット・イメージャー付）を用いて，1:7の縮小率で前面および後面の全身像を撮像し，異常所見部位はスポット撮像を行い，局所レ線像と対比し，検討した．

III. 結　果

シンチ像ならびにレ線像で異常所見を認めた部位数を透析期間の長さ順に症例別にまとめたものがTable 2である．レ線像では6例(40%)に異常を認めたにすぎなかったが，シンチ像では15例全例に異常を認めた。

Table 2 Scintiphotographic and Roentgenographic Changes in 15 Patients on Chronic Hemodialysis

Patient No.	Duration of Dialysis (month)	Scintiphotographic changes (No. of Sites)	Roentgenographic changes (No. of Sites)
1	39	4	3
2	37	11	6
3	37	12	3
4	29	3	2
5	29	12	5
6	29	4	2
7	28	8	0
8	17	12	0
9	15	8	0
10	14	11	0
11	13	11	0
12	13	12	0
13	8	11	0
14	8	10	0
15	7	8	0

透析期間とレ線像ならびにシンチ像で認めた異

Presented by Medical*Online

Table 3 Localization of Scintiphotographic Changes (15 Cases)

	No. of Cases with Scintiphotographic Changes
Calvarium	10 (67%)
Shoulder	14 (93%)
Sternum	12 (80%)
Rib	12 (80%)
Vertebra	12 (80%)
Iliosacral Joint	11 (73%)
Pelvis	12 (80%)
Hip Joint	14 (93%)
Femur	10 (67%)
Knee	13 (87%)
Tibia	4 (27%)
Ankle	13 (87%)
Total	137 (77%)

常部位数との関係をみると，レ線像では長期間透析例にのみ異常を認め，一方シンチ像では短期間透析例にもかなりの骨異常を認め，透析期間との間には相関はみられなかった．

次に，全身骨シンチグラムで認めた異常所見部位について検討してみると Table 3 のごとく，ほとんど全身にわたって骨異常がみられたが，肩，股，膝，足関節のような大関節にもっとも多く，ついで胸骨，肋骨，脊椎，骨盤に多かった。なお，全例に腎，膀胱など，尿路系は全く描出されなかった．

一方，レ線像で認めた異常部位は，肋骨（2例），手根骨（1例），中足骨（1例）および趾骨（4例）であった．これらのレ線学的所見は，肋骨は2例共に骨折像を，手根骨，中足骨および趾骨には骨吸収像ないしは脱灰像を認めた．その他2例に股関節外側部の転移性石灰化がみられた．

以下，われわれが経験した全身骨シンチグラムで興味ある症例の一部を示説する．

Fig. 1 は，ほとんどの全身骨（頭蓋，胸骨，肩，股，膝，足関節，骨盤など）に ^{99m}Tc-MDP の異常集積を認めた例である．また肋骨にも異常集積を認めるが，この部位に一致して，胸部レ線像で明らかな肋骨骨折を認めた（症例3）．

Fig. 2 は，腎性骨異栄養症に特徴的にみられる

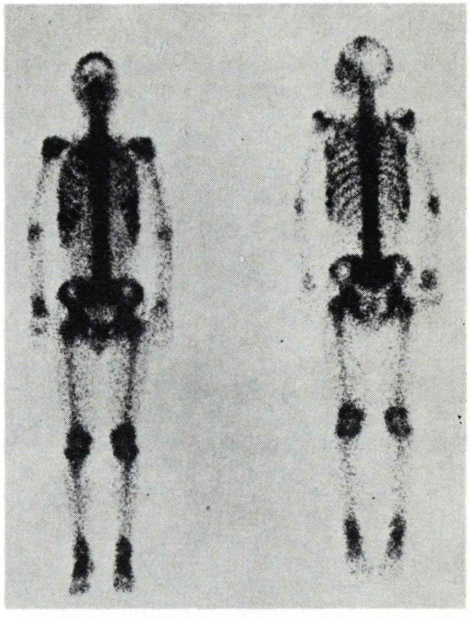

Fig. 1 Anterior and posterior whole body skeletal scans. Note the high activity in the large joints as well as the skull, sternum, ribs, spines and pelvis. There is no activity in the kidneys and the urinary bladder. (Case 3. O.A.).

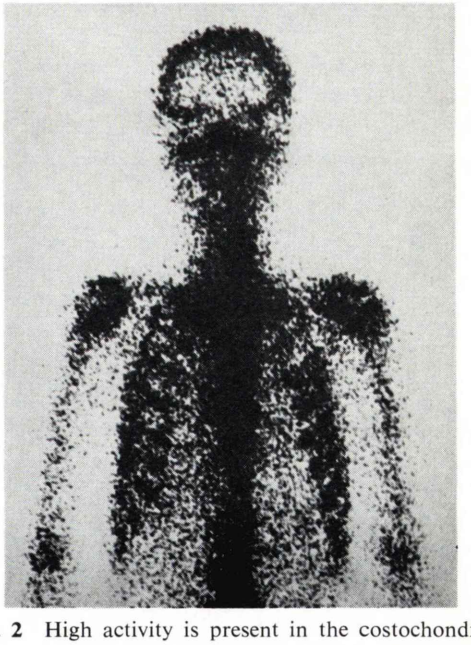

Fig. 2 High activity is present in the costochondral junctions (so-called a "rosary bead" pattern). (Case 10. I.H.).

Presented by Medical*Online

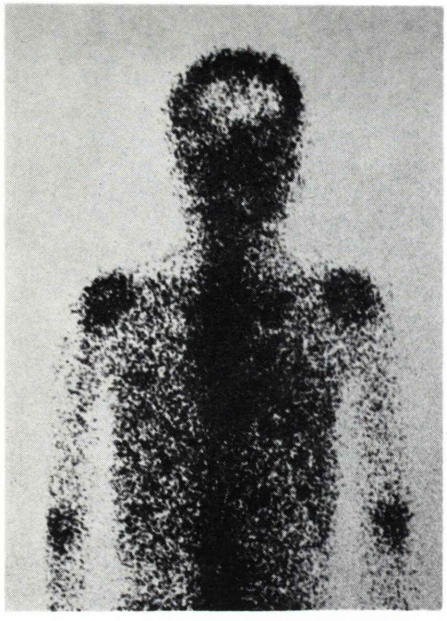

Fig. 3 Dense uptake is present in the cardiac region. (Case 9. H.H.).

いわゆる肋骨端の念珠様像 ("rosary bead" pattern in costochandral junctions) を認めた例であるが，レ線像ではなんら異常を認めなかった（症例10).

Fig. 3 は，胸部に RI の異常集積を認めたが，同じ時期の胸部レ線像 (Fig. 4) では，肺野に石灰化像を認めず，また心のう炎の所見もみられなかった．二次性副甲状腺機能亢進症にしばしばみられる転移性石灰化が疑われた症例である（症例9).

IV. 考　案

前述のごとく，長期人工透析の普及に伴い，腎性骨異栄養症の発生頻度が次第に増加し，透析患者の社会復帰に対する大きな障害の一つとなりつつあり，これに対する治療方法の研究は勿論のこと，骨異常の程度ならびにその範囲を如何に早期にしかも正確に認知するかが焦眉の急であることは論をまたない．幸い，骨シンチグラム用放射性医薬品として，1971 年 Subramanian ら[1),2)] により，^{99m}Tc-燐酸化合物が開発されて以来，鮮明な骨シンチグラムが容易に得られるようになり，癌の骨転移巣の早期発見ならびに各種骨疾患の診断に，^{99m}Tc-燐酸化合物による骨シンチグラムの有用性が高く評価されていることは周知の事実である．このように骨シンチグラム用放射性医薬品の開発が進む一方，RI イメージング技術もかなりの進歩をみせ，ガンマカメラで，簡単に短時間内で全身骨シンチグラムが得られるようになってきた[3),4)]．しかしながら，全身性代謝性骨疾患である腎性骨異栄養症の診断に全身骨シンチグラフィーを応用した研究報告は散見するにすぎない[5),6),7)]．

まず，慢性血液透析患者における骨シンチグラムとレ線像との対比成績について，他の報告者の成績を交えて検討してみよう．Table 4 に示すごとく，Sy ら (1975)[5)] は，レ線像では 14 例中 5 例 (36%) に，シンチグラムでは 14 例中 13 例 (93%) に骨異常を認めたと報告し，また Ølgaard ら (1976)[6)] は，30 例中 27 例 (90%) がシンチグラム上病的集積を認め，レ線上では 10 例 (33%) に異常を認めたにすぎなかったと報告している．Hermann ら (1976)[7)] は，レ線像との比較はしていないが，長期透析患者の 9 例全例にシンチグラムで異常を認めている．これらの成績を総括すると，シンチグラムでは少なくとも 90% 以上の有所見率を示し，レ線像では 40% 以下ということになる．さらに，われわれの症例における透析期間と異常部位数との関係についての検討で，レ線像では長期透析例にのみ異常を認め，シンチグラムでは透析期間の長短を問わず，異常を認めた事実を考え合わせれば，全身骨シンチグラムは骨異常の検出率が高く，かつ早期に骨異常が発見できるということができる．

Sy ら[5)], Ølgaard ら[6)] の成績とわれわれの成績について，もう少し詳しく検討すると若干の食違いのあることに気付く．それはレ線像対シンチグラムの有所見率の比較で，それぞれ 93% 対 36%，90% 対 33% および 100% 対 40% という結果で，われわれの成績が若干高い有所見率を示したことである．これは，各報告者により透析液の条件，透析期間ならびに透析中の他の治療の違いによる

Presented by Medical*Online

Table 4 Scintiphotographic and Roentgenographic Skeletal Changes in Chronic Dialysis Patients

References	Sy, M. et al. 1975 (U.S.A.)	Ølgaard, K. et al. 1976 (Denmark)	Hermann, M. et al. 1976 (Germany)	Present Data 1977
No. of Cases	14	30	9	15
Mean Age (range)	46 (23–64)	44 (22–60)	45 (23–64)	38 (25–63)
Mean Duration of Dialysis (month) (range)	43.5	25 (3–63)	40 (11–59)	22 (7–39)
Radiopharmaceutical	99mTc-PP*	99mTc-PP	99mTc-Pyp**	99mTc-MDP***
Dose (mCi)	15	12	10	5–10
No. of Cases with Scintiphotographic Changes	13 (93%)	27 (90%)	9 (100%)	15 (100%)
No. of Cases with Roentgenographic Changes	5 (36%)	10 (33%)	—	6 (40%)

* 99mTc-Polyphosphate
** 99mTc-Pyrophosphate
*** 99mTc-Methylene Diphosphonic Acid

ことが考えられる．Sy らとわれわれの場合（Ølgaard の場合は，透析中の他の治療法について記載がないので除く）を比較すると，両者における最も大きな相違は，前者は Dihydrotachysterol を使用しており，後者はすべてビタミンD剤非投与例であった．両者の成績の差をこの点に起因させて考えるならば，全身骨シンチグラフィーは，活性型ビタミンD剤等の治療効果判定法の一つとして役立つものと考え，最近注目されている活性型ビタミン D 剤である 1α-OH-D_3 の投与による骨病変の改善の判定に，全身骨シンチグラフィーを利用して検討中である．

次に，シンチグラムにおける有所見部位について検討してみると，われわれの場合は Table 3 のごとく，ほとんど全身にわたって骨異常がみられたが，Hermann ら[7]が指摘している重量負荷のかかる部位は勿論のこと，人間が日常生活で動的負荷のかかり易い部位に多かったようである．また，この他に骨変化の好発部位として中手骨，手根骨等が報告[5]されている．全身骨シンチグラフィーでは縮小して撮影され，小骨は鮮明に描出されないので，これらの部位については必らずスポット撮像を行い，検討すべきである．ただわれわれの経験では手骨のシンチ像は，シャント側では対側に比して強い集積像を示し，これをもってただちに病変と判定することは困難であった．これは恐らく血流動態の相違によるものと推測している．したがって，手骨の骨変化の診断はレ線像で検討するのが優れているように思われる．

最後に，腎性骨異栄養症の一つとして転移性石灰化があげられているが，第 9 症例の全身骨シンチグラムで，明らかに心臓部に RI の異常集積を認め，Janowitz ら[8]の提唱する ^{99m}Tc-燐酸化合物の心筋摂取を意味するものと考えていた(ECG,

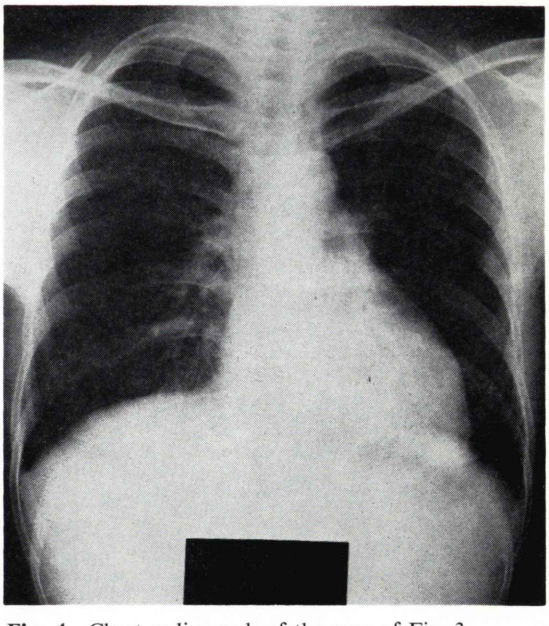

Fig. 4 Chest radiograph of the case of Fig. 3.

Presented by Medical*Online

胸部レ線写真 (Fig. 4), その他の検査では著変を認めていない). 夏, 実家に外泊中急死し解剖できなかったが, 心筋障害に因を求めるべきと考えている.

以上, いろいろ考察を加えたが, 腎性骨異栄養症の診断にはレ線学的検査よりも全身骨シンチグラフィーが優っていることは確かであり, シンチグラム上必ずしも特徴的ではないが, 腎および膀胱など尿路系が描出されず, 全身性, 対称性に異常 RI 集積を認めた場合は一応本症を考えると共に, 心, 肺および胃等の異常 RI 集積についても観察すべきである.

V. まとめ

二次性副甲状腺機能亢進症を有する慢性血液透析患者 15 例について ^{99m}Tc-MDP による全身骨シンチグラフィーを行い, シンチ像所見とレ線像所見とを比較検討した.

その結果は次の通りである.

1) シンチ像では, 15 例全例に RI 異常集積像を認めたが, レ線像では 6 例 (40%) に異常を認めたにすぎなかった. このことは, 腎性骨異栄養症の診断には, レ線学的検査よりも骨シンチグラフィーの方が優っていることを暗示している.

2) 透析期間とレ線像ならびにシンチ像で認めた骨異常の程度および範囲との関係をみると, シンチ像では相関はみられず, 一方, レ線像では長期間透析例にのみ異常を認めた.

3) 骨シンチグラフィーで, もっともしばしば骨異常を認めた部位は, 大関節, 胸骨, 肋骨, 脊椎および骨盤であった.

4) 全身骨シンチグラフィーは, 腎性骨異栄養症の補助的診断法として非常に有用である.

本論文の要旨は 昭和 52 年 11 月 第 17 回日本核医学会総会において発表した.

文献

1) Subramanian G, McAfee JG: A new complex of ^{99m}Tc for skeletal imaging. Radiology **98**: 192–196, 1971.
2) Subramanian G, McAfee JG, Bell EG, et al: ^{99m}Tc-labeled polyphosphate as a skeletal imaging agent. Radiology **102**: 701–704, 1972.
3) Cooke MBD, Kaplan E: Whole-body imaging and count profiling with a modified Anger Camera. 1. Principles and application. J Nucl Med **13**: 899–902, 1972
4) Kida T, Matsukawa A, Kakegawa M, et al: Whole-body imaging with large field gamma camera. Jap. J Nucl Med **11**: 156–157, 1974
5) Sy WH, Mittal AK: Bone scan in chronic dialysis patients with evidence of secondary hyperparthroidism and renal osteodystrophy. Brit. J of Radiol **48**: 878–884, 1975.
6) Ølgaard K, Heerfordt J, Madsen S: Scintigraphic skeletal changes in uremic patient on regular hemodialysis. Nephron. **17**: 325–334, 1976
7) Hermann HJ and Gahl G: Knochenszintigraphie bei der renalen Osteopathie. Nucl Med **15**: 223–227, 1976.
8) Janowitz WR, Serafini AN: Intense myocardial uptake of ^{99m}Tc-diphosphonate in a uremic patient with secondary hyperparathyrodism and pericarditis: Case report. J Nucl Med **17**: 896–898, 1976

Presented by Medical*Online

Summary

Clinical Study of Renal Osteodystrophy in Chronic Dialysis Patients by Means of Whole Body Skeletal Scintiphotography

Toshiyuki KIDA* and Shigeru NARITA**

*Department of Radiology, Fukushima Medical College
**Department of Internal Medicine, Fujita General Hospital

Morphological evaluation of renal osteodystrophy has mostly been performed using bone roentgenological examination. As skeletal scintiphotography is a highly sensitive indicator of focal and generalized skeletal disorders and reflects the osseous metabolic turnover, we have studied ^{99m}Tc-methylene diphosphonate (^{99m}Tc-MDP) skeletal scintiphotographic findings in 15 patients on chronic dialysis, with clinical and laboratory evidence of secondary hyperparathyroidism. Patients received a dose of 5–10 mCi ^{99m}Tc-MDP intravenously, and anterior and posterior whole body scans were obtained with 1:7 minification about 3 hours later.

The results are as follows:

1) All 15 patients (100%) had abnormal accumulation on the scintigrams. In contrast roentgenographic abnormalities were present in only 6 patients (40%). Therefore, this result suggests that scintiphotography is superior to conventional roentgenological techniques in the early detection of skeletal changes.
2) No correlation could be demonstrated between the degree and extent of scintiphotographic abnormalities and the length of hemodialysis period, while roentgenographic changes were noticed only in the long-term dialysis patients.
3) The most frequently involved regions found by scintiphotography were the large joints, sternum, ribs, spines and pelvis.
4) The whole body skeletal scintiphotography is very useful as a supplementary diagnostic method of renal osteodystrophy.

Key words: Whole body skeletal scintiphotography, ^{99m}Tc-methylene diphosphonate, Renal osteodystrophy.

Presented by Medical*Online