19. 総肝動脈切離による肝血流について

神奈川県立成人病センター　田中　利彦
岡本　堯　田村　暢男
横浜市立大学　放射線科　朝倉　浩一

〔目的および方法〕 胃癌根治手術において，リンパ節廓清時腹腔動脈の切断と総肝動脈を十二指腸動を残して切離する方法がとられた．このことにより肝動脈の血流は，上腸間膜動脈系の胃十二指腸動脈から腹腔動脈系の胃十二指腸動脈，固有肝動脈を経る血流により補われる．この時の流量は肝門で博動の減少が見られるので明らかであるが，その血流異常による肝機能の変動と肝血流状態の変化を知ったので報告する．

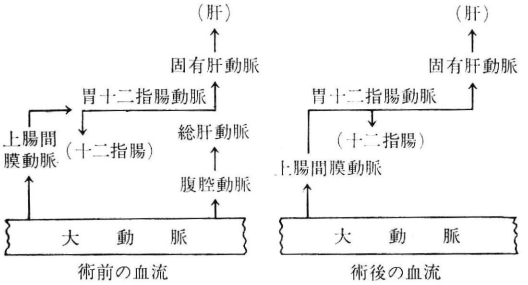

〔結果〕 GOT, GPT，はほとんどの症例で手術直後より急激に上昇し1日～2日で最高値に達する3日ではかなり下降するが正常値に戻るのは2～3週である．^{131}I ローズベンガル．^{198}Au による検査では術直後が追求できなかったので，今後に期待するが1週後では血流異常がやや見られ1カ月後では異常は見られたい．しかし2～3例で左葉の極度の菲薄化が見られ血流異常の有無について検討中である．また本手術が胃癌の根治手術の一つとして価値を認められつつあるので長期にわたる肝機能の維持が可能か否かについても追求中である．

20. 線スキャンによる先天性胆道閉塞の診断

名古屋大学　小児科　伊東　重光

先天性胆道閉塞の検断にわれわれは線スキャンを応用し，糞便中排泄率を併用して好結果をえた．対象は先天性胆道閉塞3例，肝内胆管発育不全1例，総胆管拡張症（術後）1例，乳児肝炎6例，不明1例，正常1例で延15回施行した．^{131}I-Rose Bengal または ^{131}I-BSP 5μCi を静注し，直後，1, 3, 6, 24, 48時間に線スキャンを施行，48～72時間にわたり糞便を完全に採取，排泄率を測定した．同時に膀胱内にカテーテルを留置，6時間毎に分割採尿を行ない糞便の尿による汚染時のチェックに備えた．3′の平面用スキャナーにスリット型コリメーター（巾 1 cm）を用い，肝下縁と平行に固定，体軸方向にスキャンを行ない，肝よりの排泄による peak の分裂を確認しやすくした．正常者や肝炎では1時間で明瞭な分裂を認めるが，肝炎でも重症例では比較的早期に小さい peak を認めるが，すぐに不明瞭となるために疑わしい時は頻回に反覆した．肝炎の糞便中排排率は14.4～67%を示した．先天性胆道閉塞は peak の分裂はみられず，0.43～3.2%を示した．肝内胆管発育不全例と同じ pattern を示したが，排泄率は9.1%であった．総胆管拡張症の例は術後のため正常 pattern を示した．不明例は2度施行して共に peak は明瞭に分裂したが，糞便中には2.35および5.8%と著しく低く，本症を疑ったが，ope できず確認できなかった．本法は腹部スキャンやシンチカメラを用いる場合に比して RI 使用量が微量でよく，短時間で施行できる上に，総胆管拡張症や便泌による見かけの排泄率低下をチェックできる．但し本法だけでは小さい peak は判定に苦しむ場合もあるので，可能ならば糞便中排泄率の測定を併用し，明瞭な peak の分裂を認めた場合に，以後の検査や排泄率の測定を省略するのが最も実用的である．

なお全例とも尿中には最初の12時間にやや RI 排泄が多い傾向はあるが，特に有意でなく，入手後長時間を経た薬品を用いないかぎり最初の半日を除き，多少便が尿で汚染してもそれほど問題にならない．

Presented by Medical*Online